

**Versão  
2014**

**PORTUGUESE  
VERSION**

# RECOMENDAÇÕES DE BOLSO DA ESC

Comissão para as Recomendações Práticas

Para melhorar a qualidade da prática clínica e o tratamento dos doentes na Europa



# DOENÇAS AÓRTICAS

**RECOMENDAÇÕES DA ESC PARA O DIAGNÓSTICO  
E TRATAMENTO DAS DOENÇAS AÓRTICAS**

Para mais informações

[www.escardio.org/guidelines](http://www.escardio.org/guidelines)



**EUROPEAN  
SOCIETY OF  
CARDIOLOGY®**

<b>I. Tabela de Classes de recomendações</b>		
<b>Classes de recomendações</b>	<b>Definição</b>	<b>Terminologia a utilizar</b>
<b>I. Tabela</b>	<b>Evidência e/ou consenso geral de que determinado tratamento ou intervenção é benéfico, útil e eficaz.</b>	<b>É recomendado/ indicado</b>
<b>Classe II</b>	<b>Evidências contraditórias e/ou divergências de opiniões sobre a utilidade/eficácia de determinado tratamento ou intervenção.</b>	
<i>Classe IIa</i>	<i>Peso da evidência/opinião majoritariamente a favor da utilidade/eficácia.</i>	<b>Deve ser considerado</b>
<i>Classe IIb</i>	<i>Utilidade/eficácia pouco comprovada pela evidência/opinião.</i>	<b>Pode ser considerado</b>
<b>Classe III</b>	<b>Evidências ou consenso geral de que determinado tratamento ou intervenção não é útil/eficaz e que poderá ser prejudicial em certas situações.</b>	<b>Não é recomendado</b>

<b>2. Tabela Níveis de evidência</b>	
<b>Nível de Evidência A</b>	<b>Informação recolhida a partir de vários ensaios clínicos aleatorizados ou de meta-análises.</b>
<b>Nível de Evidência B</b>	<b>Informação recolhida a partir de um único ensaio clínico aleatorizado ou estudos alargados não aleatorizados.</b>
<b>Nível de Evidência C</b>	<b>Opinião consensual dos especialistas e/ou pequenos estudos, estudos retrospectivos e registos.</b>

Distribuição no âmbito de Colaboração  
para a formação científica continuada



biénio 2013-2015  
[www.spc.pt](http://www.spc.pt)

Tradução: Isabel Moreira Ribeiro  
Revisão: Cristina Gavina, Cândida Fonseca  
Coordenação: Cândida Fonseca

# Recomendações de Bolso da ESC

## Recomendações de 2014 da ESC para o diagnóstico e tratamento das doenças aórticas\*

*Documento que abrange as doenças aórticas agudas e crônicas da aórtica torácica e abdominal no adulto*

*Grupo de Trabalho da European Society of Cardiology (ESC) para o Diagnóstico e Tratamento das Doenças Aórticas*

### Presidentes

#### **Raimund Erbel**

Department of Cardiology  
West-German Heart Center Essen  
University Duisburg-Essen  
Hufelandstrasse 55  
DE-45122 Essen, Alemanha  
Tel: +49 201 723 4801  
Fax: +49 201 723 5401  
**Email:** erbel@uk-essen.de

#### **Victor Aboyans**

Department of Cardiology  
CHRU Dupuytren Limoges  
2 Avenue Martin Luther King  
87042 Limoges, França  
Fax: +33 5 55 05 63 84  
Fax: +49 201 723 5401  
**Email:** victor.aboyans@chu-limoges.fr

### **Autores/Membros do Grupo de Trabalho**

*Catherine Boileau (França), Eduardo Bossone (Itália), Roberto Di Bartolomeo (Itália), Holger Eggebrecht (Alemanha), Arturo Evangelista (Espanha), Volkmar Falk (Suíça), Herbert Frank (Austria), Oliver Gaemperli (Suíça), Martin Grabenwöger (Austria), Axel Haverich (Alemanha), Bernard Jung (França), Athanasios John Manolis (Grécia), Folkert Meijboom (Países Baixos), Christophe A. Nienaber (Alemanha), Marco Roffi (Suíça), Hervé Rousseau (França), Udo Sechtem (Alemanha), Per Anton Sirnes (Noruega), Regula S. von Allmen (Suíça), Christiaan J. M. Vrints (Bélgica)*

### **Outras entidades da ESC que participaram no desenvolvimento deste documento:**

*Associações da ESC: Acute Cardiovascular Care Association (ACCA), European Association of Cardiovascular Imaging (EACVI), European Association of Percutaneous Cardiovascular Interventions (EAPCI).*

*Conselho da ESC: Council for Cardiology Practice (CCP).*

*Grupos de Estudo da ESC: Cardiovascular Magnetic Resonance, Cardiovascular Surgery, Grown-up Congenital Heart Disease, Hypertension and the Heart, Nuclear Cardiology and Cardiac Computed Tomography, Peripheral Circulation, Valvular Heart Disease.*

### **Membros da ESC:**

Veronica Dean, Catherine Després, Myriam Lafay, Sophia Antipolis, França

Um agradecimento especial para José Luis Zamorano, Jeroen J. Bax, Michal Tendera, Petros Nihoyannopoulos

\*Adaptado das Recomendações da ESC de 2014 para o diagnóstico e tratamento das doenças aórticas (European Heart Journal 2014 – doi:10.1093/eurheartj/eh281).

# Índice

1. Introdução .....	Pág. 4
2. Aorta normal e envelhecida .....	Pág. 5
3. Avaliação da aorta .....	Pág. 6
3.1 Exame clínico .....	Pág. 6
3.2 Testes laboratoriais .....	Pág. 7
3.3 Imagiologia .....	Pág. 7
3.4 Avaliação da rigidez da aorta .....	Pág. 11
4. Opções de tratamento .....	Pág. 12
4.1 Princípios da terapêutica médica .....	Pág. 12
4.2 Terapêutica endovascular .....	Pág. 12
4.3 Cirurgia .....	Pág. 12
5. Síndromes agudas da aórtica torácica .....	Pág. 20
5.1 Definição e classificação .....	Pág. 22
5.2 Dissecção aórtica aguda .....	Pág. 22
5.3 Hematoma intramural .....	Pág. 30
5.4 Úlcera aórtica penetrante .....	Pág. 31
5.5 Pseudoaneurisma da aorta .....	Pág. 32
5.6 Rotura (contida) do aneurisma da aorta .....	Pág. 32
5.7 Lesão traumática da aorta .....	Pág. 32
5.8 Dissecção iatrogénica da aorta .....	Pág. 33
6. Aneurismas da aorta .....	Pág. 33
6.1 Aneurismas da aorta torácica .....	Pág. 33
6.2 Aneurisma da aorta abdominal .....	Pág. 35
7. Doenças genéticas que afectam a aorta .....	Pág. 38
7.1 Aneurismas e dissecção sindrómica, cromossómica e hereditária da aorta torácica .....	Pág. 38
7.2 Doenças aórticas associadas à válvula aórtica bicúspide ..	Pág. 40
7.3 Coarctação da aorta .....	Pág. 42

8. Lesões ateroscleróticas da aorta .....	Pág. 43
8.1 Doença aórtica tromboembólica .....	Pág. 43
8.2 Trombose aórtica móvel .....	Pág. 44
8.3 Oclusão aterosclerótica da aorta .....	Pág. 44
8.4 Calcificação da aorta .....	Pág. 44
8.5 Aorta tipo recife de coral .....	Pág. 45
9. Aortite .....	Pág. 45
10. Tumores aórticos .....	Pág. 46
11. Seguimento a longo prazo das doenças aórticas .....	Pág. 46
11.1 Dissecção aórtica crónica .....	Pág. 46
11.2 Seguimento após intervenção na aorta torácica .....	Pág. 47
11.3 Seguimento dos doentes após intervenção em aneurisma da aorta abdominal .....	Pág. 47

## Abreviaturas e acrónimos

**3D:** tridimensional

**AAA:** aneurisma da aorta abdominal

**AAT:** aneurisma da aorta torácica

**ADAT:** aneurismas e disseção da aórtica torácica

**AO:** aorta

**ASC:** área da superfície corporal

**CoA:** coarctação da aorta

**CPG:** *Committee for Practice Guidelines*

**DA:** disseção da aorta

**ECA:** enzima de conversão da angiotensina

**ECG:** electrocardiograma

**ED:** eco-Doppler

**ESC:** *European Society of Cardiology*

**ETE:** ecocardiografia transesofágica

**ETT:** ecocardiografia transtorácica

**FL:** falso lúmen

**HIM:** hematoma intramural

**IC:** intervalo de confiança

**LTA:** lesão traumática da aorta

**LV:** lúmen verdadeiro

**N/A:** não aplicável

**RCT:** ensaio clínico aleatorizado

**REVA:** reparação endovascular da aorta

**REVAT:** reparação da aorta torácica endovascular

**RIS:** resposta inflamatória sistémica

**RR:** risco relativo

**RMN:** ressonância magnética nuclear

**SAA:** síndrome aórtica aguda

**SAO:** síndrome de aneurisma-osteoartrite

**SED-IV:** Síndrome de Ehlers-Danlos tipo IV

**ST:** síndrome de Turner

**STA:** síndrome da tortuosidade arterial

**STEMI:** enfarte do miocárdio com elevação do segmento ST

**TC:** tomografia computadorizada

**UAP:** úlcera aórtica penetrante

**VAB:** válvula aórtica biúspide

## I. Introdução

As doenças aórticas contribuem para o largo espectro das doenças arteriais: aneurismas, síndromes aórticas agudas (SAA) incluindo a disseção aórtica (DA), o hematoma intramural (HIM), a úlcera aórtica penetrante (UAP) e a lesão traumática da aorta (LTA), o pseudoaneurisma, a rotura da aorta, afecções ateroscleróticas e inflamatórias, bem como as doenças genéticas (i.e. a síndrome de Marfan) e congénitas (i.e. coarctação). A avaliação da aorta é principalmente baseada em técnicas de imagem: ultrassonografia, tomografia computadorizada (TC), ressonância magnética nuclear (RMN). As terapêuticas endovasculares têm um papel cada vez mais importante no tratamento das doenças aórticas, enquanto se mantém a necessidade de cirurgia em muitas situações.

Acima de tudo, este documento salienta o valor de uma abordagem holística, considerando a aorta como um «órgão completo». Na verdade, em muitos casos (i.e. perturbações genéticas) podem existir associações de várias lesões da aorta, conforme exemplificado pela maior probabilidade de aneurisma da aorta torácica (AAT) associado, no caso do aneurisma da aorta abdominal (AAA), tornando arbitrária a distinção em duas regiões – com os AATs tratados no passado por «cirurgias cardiovasculares» e com os AAAs tratados por «cirurgias vasculares» -, embora esta diferenciação possa existir em termos académicos.

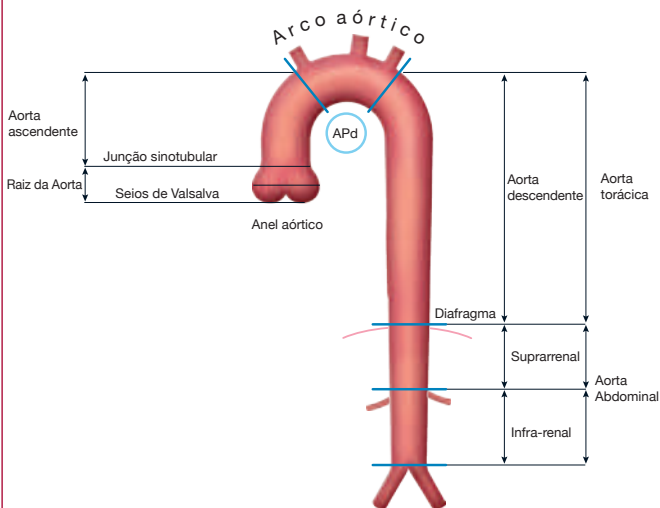
Estas recomendações são o resultado de uma estreita colaboração entre médicos de muitas especialidades diferentes: cardiologia, radiologia, cirurgia cardíaca e vascular e genética. Este é um trabalho conjunto com o objectivo de proporcionar à comunidade médica um guia de diagnóstico rápido e a tomada de decisão sobre as doenças aórticas. No futuro, o tratamento de tais doentes deve ser preferencialmente concentrado nas «clínicas da aorta», com o envolvimento de uma equipa multidisciplinar para garantir que as decisões clínicas sejam optimizadas para cada indivíduo, especialmente durante as fases crónicas da doença.

## **2. Aorta normal e envelhecida**

A aorta é o vaso de condutância por excelência, que transporta quase 200 milhões de litros de sangue para o corpo ao longo da vida. Para além da função de conduto (*Figura 1*), a aorta desempenha um papel importante no controlo da resistência vascular sistémica e da frequência cardíaca através dos sensores de pressão localizados na aorta ascendente e na crossa da aorta. A aorta tem o papel de uma «segunda bomba» (função de Windkessel) durante a diástole, o que é da maior importância para (mas não só) a perfusão coronária. Nos adultos saudáveis, os diâmetros aórticos geralmente não excedem os 40 mm e estreitam gradualmente a jusante. São influenciados de forma variável por diversos factores, tais como a idade, o género, a dimensão corporal e a pressão sanguínea. Os valores do limite superior (percentil 99) da raiz da aorta são 40 mm nos homens e 34 mm nas mulheres. A taxa da expansão da aorta é de cerca de 0,9 mm nos homens e de 0,7 mm nas mulheres, por cada década de vida.



**Figura 1** Segmentos da aorta ascendente e descendente



## 3. Avaliação da aorta

### 3.1 Exame clínico

Embora as doenças aórticas possam ser clinicamente silenciosas em muitos casos, uma grande variedade de sintomas pode estar relacionada com diversas doenças aórticas:

- ◆ Dor torácica ou abdominal aguda profunda pulsátil que pode irradiar para a zona dorsal, glúteos, virilhas ou pernas sugestiva de disseção aórtica ou de outra SAA e melhor definida como «sensação de ruptura».
- ◆ Tosse, falta de ar ou deglutição difícil ou dolorosa nos AATs de grandes dimensões.
- ◆ Dor ou desconforto abdominal constante ou intermitente, sensação pulsátil no abdômen, ou sensação de enfartamento após ingestão mínima de alimentos nos AAAs de grandes dimensões.
- ◆ Acidente vascular cerebral, acidente isquêmico transitório ou claudicação secundária a aterosclerose aórtica.
- ◆ Rouquidão devida a paralisia do nervo laríngeo esquerdo em lesões rapidamente progressivas.

### 3.2 Testes laboratoriais

O doseamento dos biomarcadores logo após o início dos sintomas pode resultar numa confirmação mais rápida do diagnóstico através de técnicas imagiológicas, levando à instituição mais rápida de tratamento com potencial para salvar vidas (ver abaixo).

### 3.3 Imagiologia

Os métodos de imagem são comparados na *Tabela 3*. Embora a ecocardiografia transtorácica (ETT) não seja a técnica de primeira escolha para uma avaliação completa da aorta, a ETT ou melhor, a ecocardiografia transesofágica (ETO) é útil no diagnóstico e seguimento de alguns segmentos da aorta. A ETT é a técnica mais usada na medição dos segmentos proximais da aorta torácica na prática clínica. A raiz da aorta é visualizada no plano para-esternal eixo longo e apical 5 câmaras; no entanto, nesses planos as paredes aórticas são visualizadas com resolução lateral subótima (*Figura 2*). A ETT, ou melhor ainda a ecocardiografia transesofágica (ETE), também permite a avaliação da válvula aórtica, a qual está muitas vezes envolvida nas doenças da aorta ascendente (*Figura 3*). A janela supra-esternal é de extrema importância para a avaliação da aorta torácica. A ecografia abdominal (*Figura 4*) permanece como a principal modalidade de imagem para as doenças da aorta abdominal dada a sua capacidade de medição rigorosa da dimensão da aorta, de detectar as lesões da parede tais como os trombos murais ou placas e pela sua ampla acessibilidade, ausência de dor e baixo custo. A TC tem um papel central no diagnóstico, na estratificação de risco e no tratamento das doenças aórticas. As suas vantagens sobre outras modalidades imagiológicas incluem o pouco tempo necessário para a aquisição e processamento de imagem, a capacidade de obter um conjunto completo de dados tridimensionais (3 D) de toda a aorta, e a sua vasta acessibilidade (*Figura 5*). A standardização das medições ajudará a melhorar a avaliação de variações do tamanho da aorta ao longo do tempo e a evitar avaliações erradas de crescimento arterial. Comparações e medições meticulosas em exames seriados (utilizando de preferência a mesma técnica e método imagiológicos) são cruciais para excluir erros aleatórios. A detecção fiável do diâmetro aórtico no mesmo segmento aórtico ao longo do tempo requer medições normalizadas. As imagens diastólicas proporcionam a melhor reprodutibilidade. Não existe consenso para qualquer das técnicas relativamente a se a parede da aorta deve ser incluída ou excluída nas medições do diâmetro aórtico, embora a diferença possa ser grande, dependendo, por exemplo, da quantidade de trombo da parede arterial. Foram obtidos recentemente dados prognósticos (especialmente sobre os AAAs) a partir de medições em que a parede é incluída nas determinações do diâmetro.

**Tabela 3 Comparação dos métodos de imagiologia da aorta**

Vantagens/Desvantagens	ETT	ETE	TC <sup>c</sup>	RMN <sup>e</sup>	Aortografia
Facilidade de utilização	+++	++	+++	++	+
Fiabilidade no diagnóstico	+	+++	+++	+++	++
Utilização à cabeceira/na intervenção <sup>d</sup>	++	++	–	–	++
Exames seriados	++	+	++(+) <sup>b</sup>	+++	–
Visualização da parede da aorta <sup>c</sup>	+	+++	+++	+++	–
Custo	–	–	– –	– – –	– – –
Radiação	0	0	– – –	–	– –
Nefrotoxicidade	0	0	– – –	– –	– – –

ETE = ecocardiografia transesofágica; ETT = ecocardiografia transtorácica; RMN = ressonância magnética nuclear; TC = tomografia computadorizada.

+ significa um aspecto positivo e – significa um ponto negativo. O número de sinais indica o valor potencial estimado.

<sup>d</sup>IVUS (ultrassonografia intravascular) – pode ser utilizada para orientar as intervenções (consultar a adenda no site [www.escardio.org/guidelines](http://www.escardio.org/guidelines)).

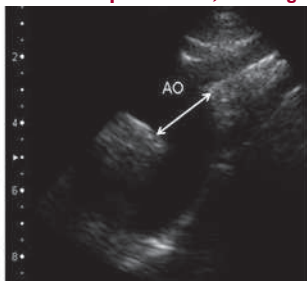
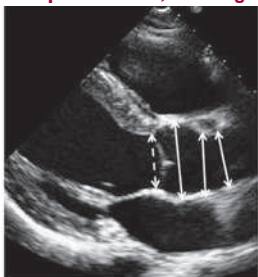<sup>b</sup>+++ apenas para o seguimento após a implantação de stent na aorta (estruturas metálicas), caso contrário deve limitar-se a radiação.

<sup>c</sup>PET (tomografia de emissão de positrões) pode ser utilizada quando se suspeita de doença inflamatória da aorta.

No contexto agudo, a RMN está limitada por ser menos acessível, tornar difícil a monitorização dos doentes instáveis e necessitar de tempo de aquisição mais longo do que a TC. A RMN não requer radiação ionizante ou contraste iodado e é portanto indicada para estudos de seguimento seriados em doentes (mais jovens) com doença aórtica conhecida.

**Figura 2** Imagem para-esternal em eixo-longo e supra-esternal da aorta indicando os pontos para medição do diâmetro da raiz e da crossa da aorta na ecocardiografia transtorácica: seios de Valsalva; junção sinotubular; aorta ascendente. Mostra igualmente a medição do anel valvular aórtico.

**Incidência para-esternal, eixo longo**      **Incidência supra-esternal, eixo longo**



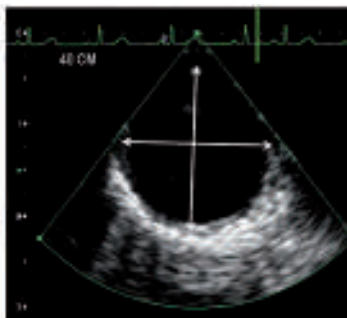
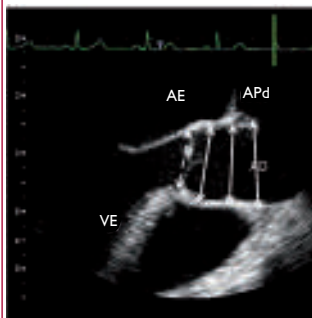
AO = aorta. Marcador da calibração em «cm».

**Figura 3** Ecocardiografia transesofágica, eixo longo e imagem transversal da aorta ascendente e descendente, indicando os pontos das medições do diâmetro: seio de Valsalva, início da aorta ascendente, aorta ascendente ao nível da artéria pulmonar direita. Mostra igualmente, a medição do anel valvular aórtico.

### Ecocardiografia Transesofágica

**aorta ascendente**

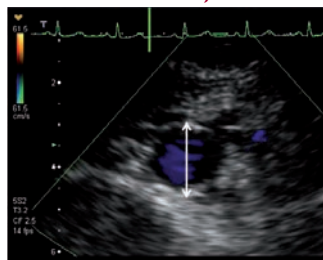
**aorta descendente**



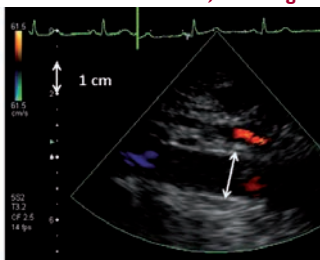
AE = aurícula esquerda; AO = aorta; APd = artéria pulmonar direita, VE= ventriculo esquerdo. Marcador da calibração em «cm».

**Figura 4** Imagem transversal e longo eixo da aorta abdominal indicando os pontos das medições do diâmetro na ecografia

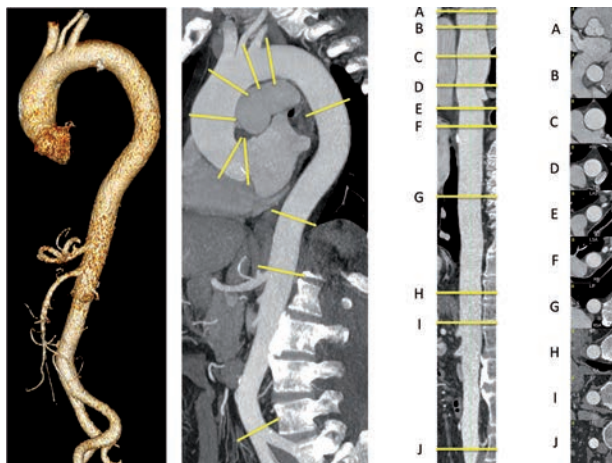
**Incidência abdominal, eixo curto**



**Incidência abdominal, eixo longo**



**Figura 5** Reconstrução tridimensional da aorta torácica e abdominal, reconstrução parasagital multiplanar (RPM) ao longo da linha central (no centro, à esquerda), RPM verticalizada ao longo da linha central com referências (A – J) (no centro, à direita), cortes transversais ortogonais na linha média, ao nível dos pontos de referência (A – J) (à direita)



<b>Recomendações para a imagiologia da aorta</b>		
	<b>Classe<sup>a</sup></b>	<b>Nível<sup>b</sup></b>
Recomenda-se a medição dos diâmetros nas referências anatómicas pré-especificadas, perpendiculares ao eixo longitudinal.	<b>I</b>	<b>C</b>
No caso de imagiologia repetitiva da aorta ao longo do tempo para avaliar alterações no diâmetro, recomenda-se a utilização da modalidade imagiológica com menor risco iatrogénico.	<b>I</b>	<b>C</b>
No caso de imagiologia repetitiva da aorta ao longo do tempo para avaliar alterações no diâmetro, recomenda-se a utilização da mesma modalidade de imagem com um método de medição semelhante.	<b>I</b>	<b>C</b>
Recomenda-se o relato de todos os diâmetros aórticos e anomalias relevantes, de acordo com a segmentação aórtica.	<b>I</b>	<b>C</b>
Recomenda-se a avaliação da função renal, da gravidez e de antecedentes de alergias aos meios de contraste para seleccionar a melhor modalidade imagiológica da aorta com exposição mínima à radiação, excepto em casos urgentes.	<b>I</b>	<b>C</b>
Deve ser avaliado o risco de exposição à radiação, especialmente nos adultos mais jovens e nos que se submetem a imagiologia seriada.	<b>IIa</b>	<b>B</b>
Os diâmetros aórticos podem ser indexados superfície corporal, especialmente para os indivíduos nos extremos da dimensão corporal.	<b>IIb</b>	<b>B</b>

<sup>a</sup> Classe de recomendação.

<sup>b</sup> Nível de evidência.

### 3.4 Avaliação da rigidez da aorta

A rigidez da aorta é uma das manifestações mais precocemente detectáveis de alterações adversas estruturais e funcionais na parede vascular e é cada vez mais reconhecida como um *surrogate endpoint* para as doenças cardiovasculares. São actualmente utilizados diversos métodos não invasivos para avaliar a rigidez da aorta tais como a velocidade da onda de pulso e o índice de aumento. A velocidade da onda de pulso é calculada pela distância percorrida pela onda de pulso dividida pelo tempo necessário para percorrer essa distância. O aumento da rigidez arterial resulta no aumento da velocidade da onda de pulso na artéria. A velocidade da onda de pulso carótida-femoral é o *gold standard* para medir a rigidez da aorta dada a sua simplicidade, rigor, reprodutibilidade e elevado valor preditor de eventos adversos. As recentes Recomendações da ESC/EHS aconselharam a medição da rigidez da aorta como parte de uma avaliação compreensiva dos doentes com hipertensão.

## 4. Opções de tratamento

### 4.1 Princípios da terapêutica médica

Um grande número de doentes com doenças aórticas apresenta comorbilidades tais como doença coronária, doença renal crónica, diabetes *mellitus*, dislipidemia, hipertensão, etc. Portanto o tratamento e as estratégias de prevenção têm de ser semelhantes às indicadas para as doenças acima mencionadas. Os tratamentos específicos das diversas doenças aórticas são indicados em cada capítulo específico.

### 4.2 Terapêutica endovascular

A reparação endovascular da aórtica (torácica) REVA(T) tem como objectivo a exclusão de uma lesão aórtica (i.e. aneurisma ou FL após a dissecação aórtica) da circulação através da implantação de uma endoprótese coberta por membrana ao longo da lesão para evitar uma expansão adicional e, em última análise, a rotura da aorta. As complicações da REVA(T) incluem complicações do acesso vascular, as complicações aórticas e neurológicas, bem com os *endoleaks* (Figura 6).

### 4.3 Cirurgia

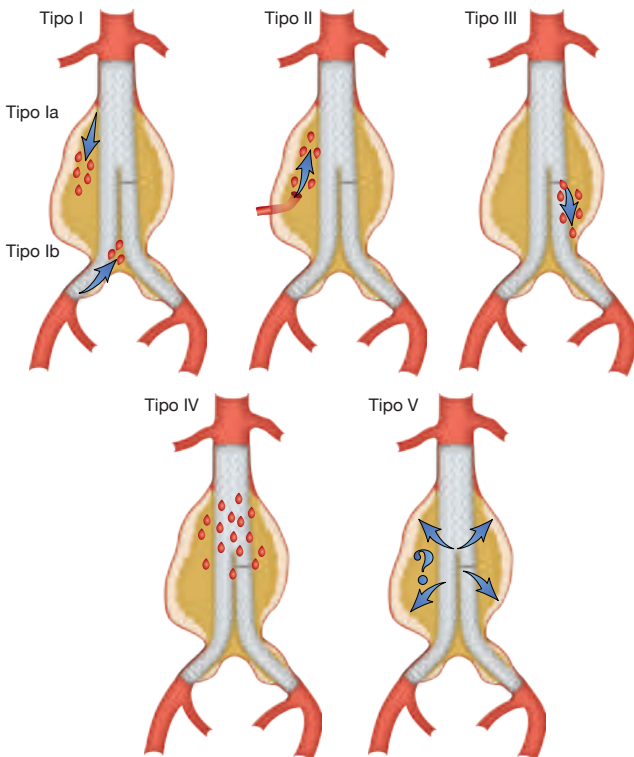
O princípio principal da cirurgia dos aneurismas da aorta ascendente é prevenir o risco de dissecação ou de rotura ao restaurar a dimensão normal da aorta ascendente. Se o aneurisma se estender proximalmente, abaixo da junção sinotubular, e se houver dilatação de um ou mais seios aórticos, a reparação cirúrgica é orientada pela extensão do envolvimento do anel e da válvula aórtica (Figura 7). Diversos procedimentos e técnicas diminuíram significativamente o risco inerente à cirurgia da crossa da aorta, tanto no caso dos aneurismas como no caso das dissecações aórticas (Figuras 8 e 9). A abordagem cirúrgica da aorta descendente é constituída por uma toracotomia esquerda entre o quarto e o sétimo espaços intercostais dependendo da extensão da patologia da aorta (Figura 10). Os métodos estabelecidos para a cirurgia da aorta descendente incluem a técnica de *bypass* do coração esquerdo, o *bypass* parcial e a operação em paragem circulatória e em hipotermia profunda. Quando a doença afecta tanto a aorta torácica descendente como a abdominal, a abordagem cirúrgica consiste numa toracotomia esquerda, com extensão a laparotomia paramediana (Figuras 10 e 11). O risco de paraplegia após a reparação toraco-abdominal é de 6 – 8%, e medidas sistémicas e ligadas ao procedimento são benéficas para prevenir esta complicação desastrosa. A reparação aberta da aorta abdominal envolve geralmente uma laparotomia mediana convencional, mas pode ser igualmente efectuada através de uma abordagem retroperitoneal esquerda.

**Recomendação para a reparação aórtica endovascular (torácica) REVA(T).**

	<b>Classe<sup>a</sup></b>	<b>Nível<sup>b</sup></b>
Recomenda-se que a decisão da indicação para REVAT ou REVA seja individualizada, de acordo com a anatomia, patologia, comorbilidade e durabilidade antecipada de qualquer reparação, utilizando uma abordagem multidisciplinar.	<b>I</b>	<b>C</b>
Recomenda-se uma zona de ancoragem proximal e distal de pelo menos 2 cm para a libertação e fixação duradoura da REVAT.	<b>I</b>	<b>C</b>
No caso de aneurisma da aorta, recomenda-se a selecção de uma endoprótese com um diâmetro que exceda o diâmetro das zonas de ancoragem em pelo menos 10 – 15% da aorta de referência.	<b>I</b>	<b>C</b>
Durante a implantação da endoprótese, recomenda-se a monitorização invasiva e o controlo da pressão arterial, farmacológico ou através de <i> pacing rápido</i> .	<b>I</b>	<b>C</b>
Deve ser considerada a drenagem preventiva do fluido cérebro-espinal (FCE) nos doentes de alto risco.	<b>IIa</b>	<b>C</b>



**Figura 6** Classificação dos *endoleaks* (Modificado de White GH, et al. *Semin Interv Cardiol* 2000;5:35-46)



Tipo I: Leak nos locais das fixações do enxerto (Ia: local de ancoragem proximal; Ib: local de ancoragem distal).  
Tipo II: Saco aneurismático com preenchimento retrógrado através de um (IIa) ou múltiplos ramos (IIb).  
Tipo III: Leak através de defeito mecânico do enxerto, falência mecânica da endoprótese através da separação juncional dos componentes modulares (IIIa), ou fraturas ou perfurações da endoprótese (IIIb).  
Tipo IV: Leak através do tecido do enxerto como resultado da porosidade do enxerto.  
Tipo V: Expansão do saco do aneurisma sem leak visível nos métodos de imagem (endotensão, controverso).

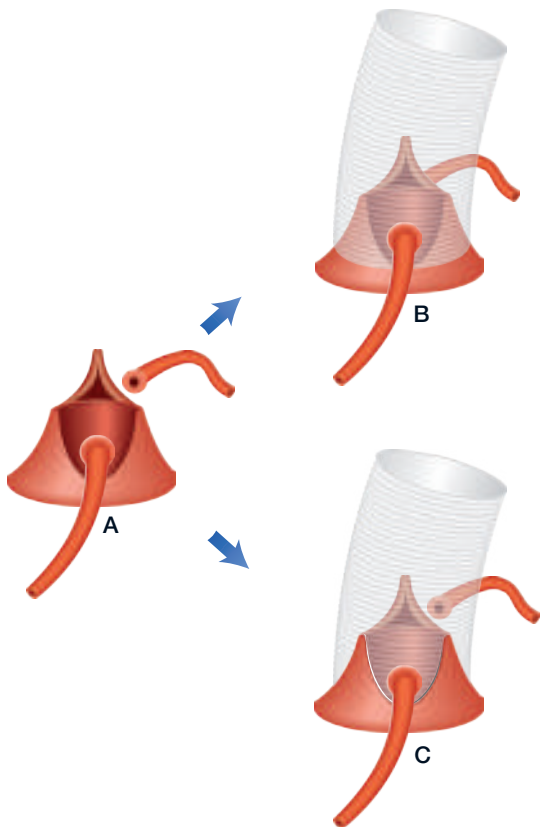
<b>Recomendações para as técnicas cirúrgicas na doença aórtica</b>		
	<b>Classe<sup>a</sup></b>	<b>Nível<sup>b</sup></b>
Recomenda-se a drenagem do fluido cérebro-espinhal na cirurgia da aorta toraco-abdominal para reduzir o risco de paraplegia.	<b>I</b>	<b>B</b>
Recomenda-se a reparação valvular aórtica utilizando a técnica de reimplantação ou a remodelagem com anuloplastia aórtica em doentes jovens com dilatação da raiz da aorta e válvula aórtica tricúspide.	<b>I</b>	<b>C</b>
Para a reparação da disseção aórtica aguda tipo A (DA), recomenda-se uma técnica anastomótica distal aberta, de modo a evitar a clampagem aórtica (hemicrossa/crossa completa).	<b>I</b>	<b>C</b>
Nos doentes com doenças do tecido conjuntivo <sup>c</sup> que necessitam de cirurgia aórtica, está indicada a substituição dos seios aórticos.	<b>I</b>	<b>C</b>
Deve ser considerada a perfusão cerebral anterógrada selectiva na cirurgia da crossa da aorta para reduzir o risco de acidente vascular cerebral.	<b>IIa</b>	<b>B</b>
A artéria axilar deve ser considerada como primeira escolha para a canulação na cirurgia da crossa da aorta e da disseção aórtica.	<b>IIa</b>	<b>C</b>
Deve ser considerado o <i>bypass</i> do coração esquerdo durante a reparação da aorta descendente ou da aorta toraco-abdominal para assegurar a perfusão distal dos órgãos.	<b>IIa</b>	<b>C</b>

<sup>a</sup> Classe de recomendação.

<sup>b</sup> Nível de evidência.

<sup>c</sup> Síndromes de Ehlers-Danlos IV -, Marfan -, Loeys-Dietz.

**Figura 7** Cirurgia da raiz da aorta na disseção da aorta

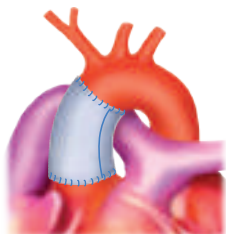


(A) Conceito de reparação da raiz da aorta poupando a válvula, excisão da aorta doente e isolamento dos ostios coronários.

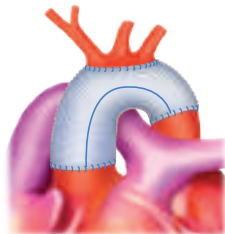
(B) Técnica de reimplantação com suporte do anel aórtico através da prótese de Dacron – David

(C) Técnica de remodelagem sem suporte de anel - Yacoub

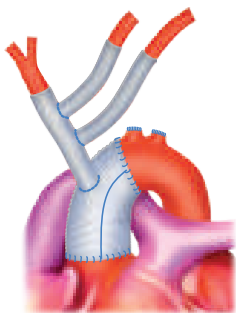
**Figura 8** Cirurgia da aorta ascendente e da crossa da aorta



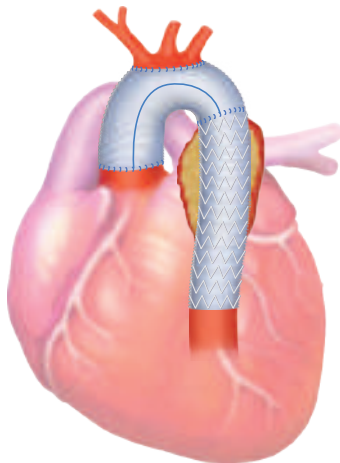
**A** - Substituição da aorta ascendente supracomissural



**C** - Substituição total da crossa



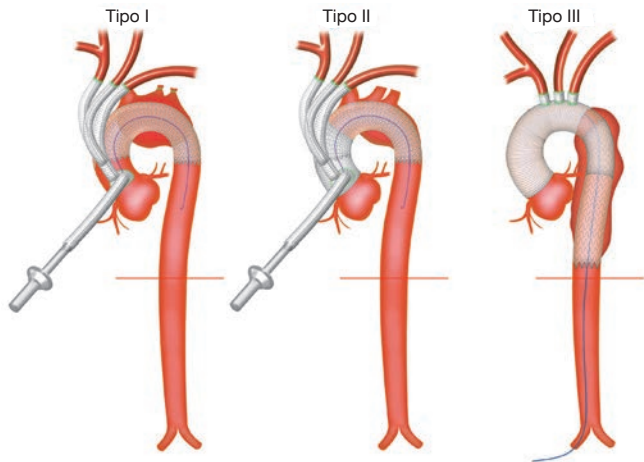
**B** - Substituição da hemicrossa com recorção dos vasos supra-aórticos (enxerto trifurcado)



**D** - Trompa de elefante congelada

- (A) Substituição da aorta ascendente desde a junção sinotubular até à aorta ascendente cranial.  
(B) Substituição da hemicrossa abrangendo a concavidade da crossa da aorta.  
(C) Substituição total da crossa utilizando uma técnica trifurcada para os vasos supra-aórticos.  
(D) Técnica da trompa de elefante congelada, incluindo a substituição total da crossa da aorta através da técnica da ilha.

**Figura 9** Métodos diferentes para *debranching* da crossa da crossa



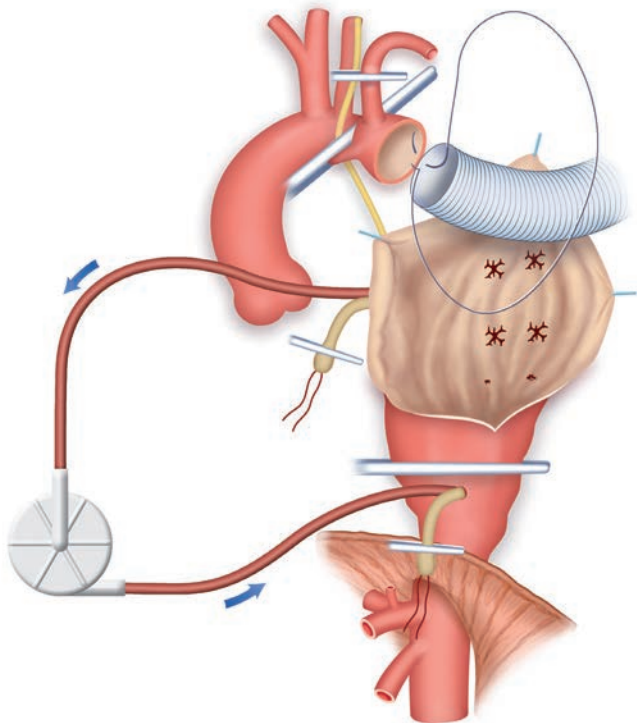
Tipo I: *Debranching* total da crossa da aorta e REVAT para reparação total *off-pump* da crossa (opcional a utilização de *bypass* cardiopulmonar com coração a bater).

Tipo II: *Debranching* total da crossa da aorta e REVAT em combinação com substituição da aorta ascendente em doentes com extensão proximal da doença, para reparação total da aorta torácica.

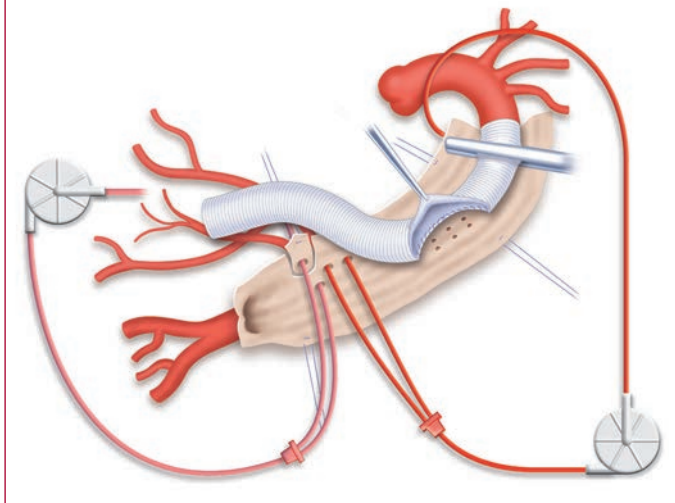
Tipo III: Substituição total da crossa da aorta com técnica convencional da tromba de elefante e extensão distal através de REVAT em doentes com extensão distal da doença, para reparação total da aorta torácica.

*Off-pump* = sem circulação extra corporal; REVAT = Reparação endovascular da aorta torácica.

**Figura 10** Ilustração do *bypass* do coração esquerdo para substituição da aorta torácica e toraco-abdominal, fluxo de entrada através das veias pulmonares esquerdas e retorno arterial através de qualquer segmento a jusante.



**Figura 11** Ilustração do *bypass* do coração esquerdo para substituição da aorta torácica ou toraco-abdominal, mostrando a perfusão visceral selectiva bem como a perfusão salina fria selectiva bilateral dos rins



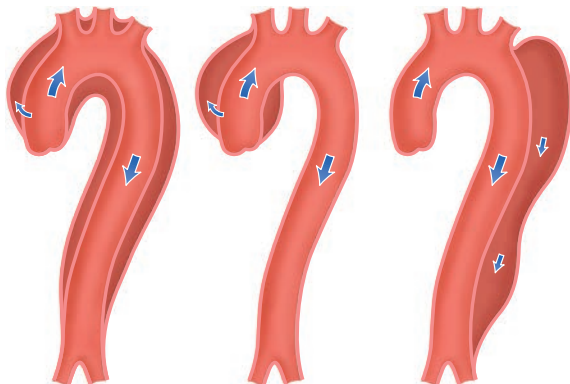
## 5. Síndromes da aórtica torácica aguda

### 5.1 Definição e classificação

As síndromes aórticas agudas (SAA) são definidas como situações de emergência com características clínicas semelhantes. Ocorrem quando uma laceração ou uma úlcera permitem que o sangue penetre do lúmen aórtico para a camada média, ou quando uma rotura dos *vasa vasorum* causa hemorragia na camada média. As classificações de Stanford e de DeBakey estão apresentadas na *Figura 12*. Estas recomendações aplicam a classificação de Stanford, a não ser que seja referido de outro modo. As características mais comuns das SAA estão apresentadas na *Figura 13*. A disseção aórtica aguda ( $\leq 14$  dias) distingue-se da subaguda e da crónica por corresponderem a 15 – 90 dias e a  $> 90$  dias, respectivamente.

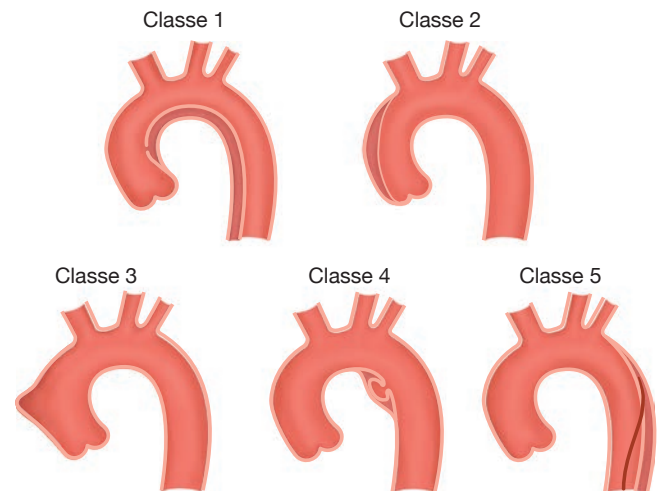
**Figura 12** Classificação da localização da dissecção aórtica. Esquema da dissecção aórtica, subdividida nos tipos I, II e III de DeBakey. As classes A e B de Standford também são apresentadas. O Tipo III está diferenciado nos subtipos III A a III C (o subtipo depende do grau de envolvimento torácico ou abdominal, de acordo com Reul *et al.*)

DeBakey	Tipo I	Tipo II	Tipo III
Standord	Tipo A	Tipo A	Tipo B





**Figura 13** Classificação das síndromes aórticas agudas (SAA)



Classe 1: Dissecção aórtica clássica com verdadeiro e falso lúmen, com ou sem comunicação entre os dois lúmenes.

Classe 2: Hematoma intramural.

Classe 3: Dissecção aórtica subtil ou discreta com protusão da parede aórtica.

Classe 4: Úlcera aórtica penetrante, no seguimento de rotura da placa.

Classe 5: Dissecção da aorta iatrogénica ou traumática, ilustrada por separação da íntima induzida por cateter.

## 5.2 Dissecção aórtica aguda (DAA)

A dissecção aórtica aguda é definida pela ruptura da camada média provocado por hemorragia intramural, resultando na separação das camadas da parede da aorta e na formação subsequente de um VL (verdadeiro lúmen) e de um FL (falso lúmen), com ou sem comunicação. Esta classificação tem em consideração a extensão da dissecção e não a localização da porta de entrada. A apresentação clínica está resumida na *Tabela 4*.

**Tabela 4 Apresentações e complicações clínicas principais dos doentes com dissecção aórtica aguda**

	Tipo <sup>A</sup>	Tipo <sup>B</sup>
Dor torácica	80%	70%
Dor dorsal	40%	70%
Início repentino da dor	85%	85%
Dor migratória	< 15%	20%
Regurgitação aórtica	40 – 75%	N/A
Tamponamento cardíaco	< 20%	N/A
Isquemia ou enfarte do miocárdio	10 – 15%	10%
Insuficiência cardíaca	< 10%	< 5%
Derrame pleural	15%	20%
Síncope	15%	< 5%
Déficé neurológico <i>major</i> (coma/acidente vascular cerebral)	< 10%	< 5%
Lesão da medula	< 1%	N/R
Isquemia mesentérica	< 5%	N/R
Insuficiência renal aguda	< 20%	10%
Isquemia dos membros inferiores	< 10%	< 10%

N/A = não aplicável; N/R = não reportado. As percentagens são aproximadas.

No caso de suspeita de DAA, são necessários os testes laboratoriais indicados na *Tabela 5*. A característica chave da imagiologia da DAA é a avaliação completa de toda a aorta que está resumida na *Tabela 6*. A TC, a RMN, e a ETE são exames fidedignos para confirmação ou exclusão do diagnóstico de DAA (*Tabela 7*). A TC e a RMN apresentam melhores resultados que a ETE na avaliação da extensão da DAA e do envolvimento dos ramos, bem como para o diagnóstico de HIM, UAP e de lesões aórticas traumáticas. Por sua vez, a ETE com Doppler é superior para avaliação do fluxo através das portas de entrada e identifica a sua localização. A ETE pode ter grande interesse em doentes muito instáveis e pode ser utilizada para monitorizar alterações no laboratório de hemodinâmica ou no bloco operatório (ou na sala híbrida), e nos cuidados intensivos pós-operatórios.

**Tabela 5 Testes laboratoriais necessários para os doentes com dissecção aórtica aguda**

Testes laboratoriais	Para detectar sinais de:
Hemograma	Perda de sangue, hemorragia, anemia
Leucograma	Infecção, inflamação (SRIS)
Proteína C-reactiva	Resposta inflamatória
Pro Calcitonina	Diagnóstico diferencial entre SRIS e sépsis
Creatinina quinase	Lesão de reperfusão, rabdomiólise
Troponina I ou T	Isquemia do miocárdio, enfarte do miocárdio
D-Dímeros	Dissecção aórtica, embolia pulmonar, trombose
Creatinina	Insuficiência renal (existente ou em desenvolvimento)
Aminotransferases	Isquemia hepática, doença hepática
Lactatos	Isquemia do intestino, alteração metabólica
Glicose	<i>Diabetes mellitus</i>
Gases sanguíneos	Alteração metabólica, oxigenação

SRIS = síndrome da resposta inflamatória sistémica.

**Tabela 6 Detalhes necessários da imagiologia da dissecção aórtica**

Dissecção da aorta
Visualização do <i>flap</i> da íntima
Extensão da doença de acordo com a segmentação anatómica da aorta
Identificação dos lúmenes falso e verdadeiro (se presentes)
Localização das portas de entrada e re-entrada (se presentes)
Identificação da dissecção aórtica anterógrada e/ou retrógrada
Identificação, classificação e mecanismo da regurgitação valvular aórtica
Envolvimento dos ramos laterais
Detecção de má perfusão (pouco fluxo ou sem fluxo)
Detecção de isquemia de órgãos (cérebro, miocárdio, intestinos, rins, etc.)
Detecção de derrame pericárdico e sua gravidade
Detecção e extensão de derrame pleural
Detecção de hemorragia peri-aórtica
Sinais de hemorragia mediastínica

**Tabela 6 Detalhes necessários da imagiologia da dissecação aórtica (cont.)****Hematoma intramural**

Localização e extensão do espessamento da parede da aorta

Co-existência de doença ateromatosa (alteração do cálcio)

Presença de portas de entrada pequenas da íntima

**Úlcera aórtica penetrante**

Localização da lesão (comprimento e profundidade)

Co-existência de hematoma intramural

Envolvimento do tecido peri-aórtico e hemorragia

Espessamento da parede residual

**Em todos os casos**

Co-existência de outras lesões aórticas: aneurismas, placas, sinais de doença inflamatória, etc.

**Tabela 7 Valor diagnóstico das diversas modalidades imagiológicas para as síndromes aórticas agudas**

Lesão	ETT	ETE	TC	RMN
Dissecação da aorta ascendente	++	+++	+++	+++
Dissecação da aorta descendente	+	+	+++	+++
Dissecação da aorta descendente	+	+++	+++	+++
Dimensão	++	+++	+++	+++
Trombo mural	+	+++	+++	+++
Hematoma intramural	+	+++	++	+++
Úlcera aórtica penetrante	++	++	+++	+++
Envolvimento dos ramos aórticos	+ <sup>a</sup>	(+)	+++	+++

+++ = excelente; ++ = moderado; + = pobre; (+) = pobre e inconstante; ETE = ecocardiografia transesofágica; ETT = ecocardiografia transtorácica; RMN = ressonância magnética nuclear; TC = tomografia computadorizada.

<sup>a</sup>Pode ser melhorada quando combinada com a ultrassonografia vascular (artérias carotídeas, subclávias, vertebrais, celiacas, mesentéricas e renais).

A marcha diagnóstica da SAA é altamente dependente do risco *a priori* desta situação (Tabela 8). A presença de 0, 1, 2 ou 3 grupos de informação está associada a maior probabilidade pré-teste, e deve ser considerada na abordagem diagnóstica de todas as síndromes aórticas agudas (SAA), conforme apresentado no fluxograma (Figura 14).

<b>Recomendações para a marcha diagnóstica da síndrome aórtica aguda</b>		
	<b>Classe<sup>a</sup></b>	<b>Nível<sup>b</sup></b>
<b>Antecedentes e avaliação clínica</b>		
Em todos os doentes com suspeita de SAA, recomenda-se a avaliação da probabilidade pré-teste, de acordo com a situação do doente, sintomas e características clínicas.	<b>I</b>	<b>B</b>
<b>Testes laboratoriais</b>		
No caso de suspeita de SAA, a interpretação de biomarcadores deve ser sempre considerada em conjunto com a probabilidade clínica pré-teste.	<b>IIa</b>	<b>C</b>
No caso de probabilidade clínica baixa de SAA, deve ser considerada a determinação dos níveis de D-dímeros para excluir o diagnóstico quando negativos.	<b>IIa</b>	<b>B</b>
No caso de probabilidade clínica intermédia de SAA com D-dímeros positivos ( <i>point-of-care</i> ), devem ser considerados testes imagiológicos adicionais.	<b>IIa</b>	<b>B</b>
Em doentes com elevada probabilidade ( <i>score</i> de risco 2 ou 3) de dissecção aórtica, não se recomenda o doseamento dos D-dímeros.	<b>III</b>	<b>C</b>
<b>Imagiologia</b>		
Recomenda-se a ETT como investigação imagiológica inicial.	<b>I</b>	<b>C</b>
Nos doentes instáveis <sup>d</sup> com suspeita de SAA, são recomendadas as modalidades imagiológicas seguintes, de acordo com a disponibilidade e experiência locais:		
ETE	<b>I</b>	<b>C</b>
TC	<b>I</b>	<b>C</b>
Nos doentes estáveis com suspeita de SAA, são recomendadas (ou devem ser consideradas) as modalidades imagiológicas seguintes, de acordo com disponibilidade e experiência locais:		
TC	<b>I</b>	<b>C</b>
RMN	<b>I</b>	<b>C</b>
ETE	<b>IIa</b>	<b>C</b>

## Recomendações para a marcha diagnóstica da síndrome aórtica aguda (cont.)

	Classe <sup>a</sup>	Nível <sup>b</sup>
<b>Imagiologia</b>		
No caso de exame de imagem inicialmente negativo com persistência de suspeita de SAA, recomenda-se repetição da técnica de imagem (TC ou RMN).	I	C
O Rx do tórax pode ser considerado no caso de probabilidade clínica baixa de SAA.	IIb	C
No caso de dissecção aórtica tipo-B não complicada tratada clinicamente, recomenda-se a repetição da técnica de imagem (TC ou RMN) <sup>c</sup> durante os primeiros dias.	I	C

ETE = ecocardiografia transesofágica; ETT = ecocardiografia transtorácica; RMN = ressonância magnética nuclear; SAA = síndrome aórtica aguda; TC = tomografia computadorizada.

<sup>a</sup>Classe de recomendação.

<sup>b</sup>Nível de evidência.

<sup>c</sup>Preferencialmente a RMN nos doentes jovens, para limitar a exposição à radiação.

<sup>d</sup>Instável significa com dor muito grave, taquicardia, taquipneia, hipotensão, cianose e/ou choque.

### Tabela 8 Dados clínicos úteis para avaliar a probabilidade *a priori* de síndromes aórticas agudas

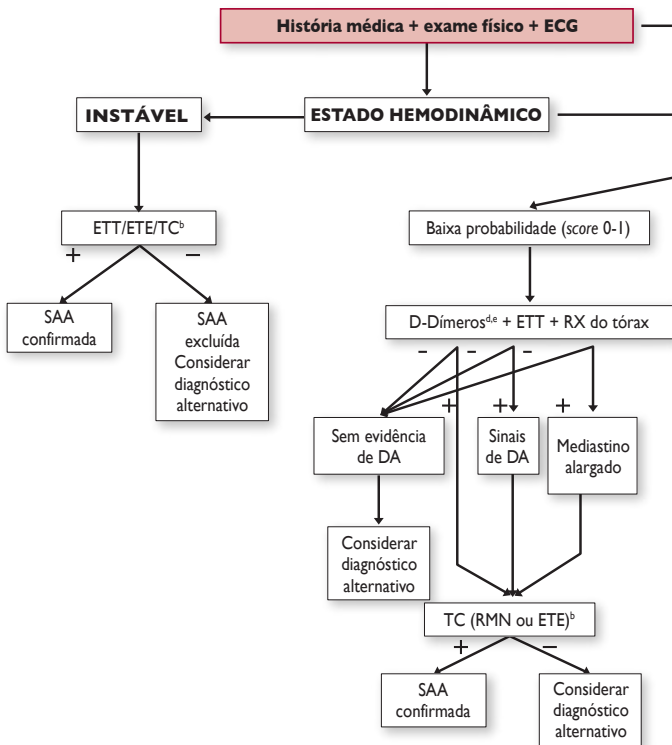
Situações de alto risco	Características da dor de alto risco	Achados de alto risco no exame objectivo
<ul style="list-style-type: none"> <li>Síndrome de Marfan (ou outras doenças do tecido conjuntivo)</li> <li>Antecedentes familiares de doença aórtica</li> <li>Doença valvular aórtica conhecida</li> <li>Aneurisma da aorta torácica conhecido</li> <li>Manipulação aórtica prévia (incluindo cirurgia cardíaca)</li> </ul>	<ul style="list-style-type: none"> <li>Dor torácica, no dorso ou abdominal, descrita como (uma das seguintes):               <ul style="list-style-type: none"> <li>- início súbito</li> <li>- intensidade grave</li> <li>- sensação de rasgar, romper</li> </ul> </li> </ul>	<ul style="list-style-type: none"> <li>Evidência de défice de perfusão               <ul style="list-style-type: none"> <li>- défice de pulso</li> <li>- diferenças na pressão arterial sistólica</li> <li>- défice focal neurológico (juntamente com a dor)</li> </ul> </li> <li>Sopro aórtico diastólico (novo e com dor)</li> <li>Hipotensão ou choque</li> </ul>

Tabela modificada de Rogers AM et al Circulation 2011;123:2213-8.

Score de risco variando entre 0-3, de acordo com o número de categorias positivas (1 ponto por coluna).

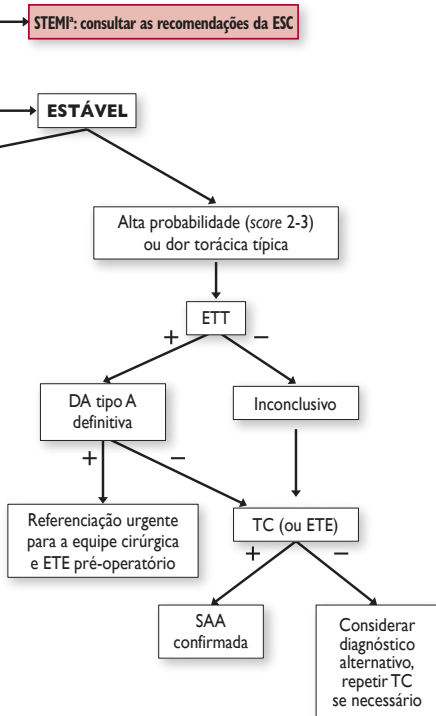
**Figura 14** Fluxograma para a tomada de decisão baseada na sensibilidade pré-teste

## DOR TORÁCICA AGUDA



<sup>a</sup>STEMI pode estar associado a SAA em casos raros.

<sup>b</sup>Dependente da disponibilidade local, características do doente e experiência do médico.



<sup>4</sup>Evidência de DA tipo A pela presença de *flap*, regurgitação aórtica e ou derrame pericárdico.

<sup>4</sup>De preferência, teste *point of care*, de outro modo determinação clássica.

<sup>4</sup>Também tronponina para detectar enfarte do miocárdio sem elevação do segmento ST.



<b>Recomendações para o tratamento da disseção da aorta</b>		
	<b>Classe<sup>a</sup></b>	<b>Nível<sup>b</sup></b>
Em todos os doentes com DA, recomenda-se terapêutica médica para alívio da dor e controlo da pressão arterial.	<b>I</b>	<b>C</b>
Em doentes com DA tipo A, recomenda-se cirurgia urgente.	<b>I</b>	<b>B</b>
Em doentes com DA aguda tipo A e má perfusão de órgão, deve ser considerada uma abordagem híbrida (i.e substituição da aorta ascendente e/ou da crassa associada a qualquer procedimento percutâneo da aorta ou de ramos arteriais).	<b>IIa</b>	<b>B</b>
Na DA tipo B não complicada, deve ser sempre recomendada terapêutica médica.	<b>I</b>	<b>C</b>
Na DA tipo B não complicada, deve ser considerada a REVAT.	<b>IIa</b>	<b>B</b>
Na DA tipo B complicada, recomenda-se a REVAT.	<b>I</b>	<b>C</b>
Na DA tipo B complicada, pode ser considerada a cirurgia.	<b>IIb</b>	<b>C</b>

DA = disseção aórtica; DAA = disseção aórtica aguda; REVAT = reparação endovascular da aorta torácica.  
<sup>a</sup> Classe de recomendação - <sup>b</sup> Nível de evidência.

### 5.3 Hematoma intramural

O hematoma aórtico intramural (HIM) pertence ao espectro da SAA. Um hematoma desenvolve-se na camada média da parede aórtica na ausência de um falso lúmen ou de porta de entrada na íntima. A TC e a RMN são as técnicas de escolha para o diagnóstico e classificação do HIM. Os preditores das complicações no HIM são apresentados na *Tabela 9*.

<b>Tabela 9 Preditores de complicações no hematoma intramural</b>
Dor persistente e recorrente apesar do tratamento médico agressivo
Dificuldade em controlar a pressão arterial
Envolvimento da aorta ascendente
Diâmetro máximo da aorta $\geq 50$ mm
Espessura progressiva máxima da parede da aorta ( $> 11$ mm)
Alargamento do diâmetro da aorta
Derrame pleural recorrente
Úlcera penetrante ou projecção tipo úlcera, secundária a disseção localizada no segmento envolvido
Detecção de isquemia de órgão (cérebro, miocárdio, intestinos, rins, etc.)

<b>Recomendações para o diagnóstico de hematoma intramural</b>		
	<b>Classe<sup>a</sup></b>	<b>Nível<sup>b</sup></b>
Em todos os doentes com HIM, recomenda-se terapêutica médica para alívio da dor e controlo da pressão arterial.	<b>I</b>	<b>C</b>
No caso de HIM tipo A, está indicada a cirurgia urgente.	<b>I</b>	<b>C</b>
No caso de HIM tipo B, recomenda-se terapêutica médica inicial sob vigilância cuidadosa.	<b>I</b>	<b>C</b>
No caso de HIM tipo B não complicado <sup>c</sup> , está indicada a repetição da avaliação imagiológica (RMN ou TC).	<b>I</b>	<b>C</b>
No caso de HIM tipo B complicado <sup>c</sup> , deve ser considerada a REVAT.	<b>IIa</b>	<b>C</b>
No caso de HIM tipo B complicado <sup>c</sup> , pode ser considerada a cirurgia.	<b>IIb</b>	<b>C</b>

HIM = hematoma intramural; REVAT = reparação endovascular da aorta torácica; RMN = ressonância magnética nuclear; TC = tomografia computadorizada.

<sup>a</sup> Classe de recomendação - <sup>b</sup> Nível de evidência.

<sup>c</sup> HIM não complicado/complicado significa ausência ou presença de dor recorrente, expansão do HIM, hematoma peri-aórtico, desenvolvimento de portas de entrada.

## 5.4 Úlcera aórtica penetrante

A úlcera aórtica penetrante (UAP) é definida como a ulceração de uma placa aterosclerótica aórtica penetrante através da lâmina elástica interna para a camada média. A localização mais comum da UAP situa-se na zona central e inferior da aorta torácica descendente. A propagação do processo ulcerativo pode conduzir ou ao HIM, pseudoaneurisma ou mesmo à rotura aórtica ou à DA aguda.

<b>Recomendações para o tratamento da úlcera aórtica penetrante</b>		
	<b>Classe<sup>a</sup></b>	<b>Nível<sup>b</sup></b>
Em todos os doentes com UAP, recomenda-se a terapêutica médica para o alívio da dor e o controlo da pressão arterial.	<b>I</b>	<b>C</b>
No caso de UAP tipo A, deve ser considerada a cirurgia.	<b>IIa</b>	<b>C</b>
No caso de UAP tipo B, recomenda-se terapêutica médica inicial sob vigilância cuidadosa.	<b>I</b>	<b>C</b>
No caso de UAP tipo B não complicada, é indicada a repetição da avaliação imagiológica (RMN ou TC).	<b>I</b>	<b>C</b>
No caso de UAP tipo B complicada, deve ser considerada a REVAT.	<b>IIa</b>	<b>C</b>
No caso de UAP tipo B complicada, pode ser considerada a cirurgia.	<b>IIb</b>	<b>C</b>

REVAT = reparação endovascular da aorta torácica; RMN = ressonância magnética nuclear; TC = tomografia computadorizada; UAP = úlcera aórtica penetrante.

<sup>a</sup> Classe de recomendação - <sup>b</sup> Nível de evidência.

## 5.5 Pseudoaneurisma da aorta

O pseudoaneurisma da aorta (falso aneurisma) é definido como uma dilatação da aorta devida à ruptura de todas as camadas da parede, que é apenas contida pelo tecido conectivo peri-aórtico. Quando a pressão do pseudoaneurisma aórtico excede a tensão máxima tolerada pelo tecido circundante da parede ocorre a ruptura fatal. Se exequível, independentemente da dimensão, está indicado o tratamento através de intervenção ou cirurgia aberta.

## 5.6 Ruptura (contida) de aneurisma da aorta

Deve-se suspeitar de ruptura contida em todos os doentes que se apresentam com dor aguda, nos quais os exames imagiológicos detectam aneurisma da aorta com integridade preservada da parede aórtica. A ruptura contida do AAT é uma situação que requer tratamento urgente em virtude da elevada mortalidade assim que se estabelece a ruptura livre.

Recomendações para a ruptura (contida) do aneurisma da aorta torácica		
	Classe <sup>a</sup>	Nível <sup>b</sup>
Em doentes com suspeita de ruptura de AAT, recomenda-se angio TC urgente para confirmação do diagnóstico.	I	C
Em doentes com ruptura aguda contida de AAT, recomenda-se a reparação urgente.	I	C
Se a anatomia for favorável e se houver experiência, a reparação endovascular (RE VAT) deve ser preferível à cirurgia aberta.	I	C

AAT = aneurisma da aorta torácica; REVAT = reparação da aorta torácica endovascular; TC = tomografia computadorizada.

<sup>a</sup> Classe de recomendação - <sup>b</sup> Nível de evidência.

## 5.7 Lesão traumática da aorta

A lesão traumática fechada da aorta (LTA) ocorre muitas vezes após desaceleração súbita, como resultado de colisões frontais ou laterais, geralmente em acidentes com veículos motorizados de alta velocidade ou em quedas de grande altura. Foi proposto um esquema de classificação da LTA: tipo I (laceração da íntima), tipo II (HIM), tipo III (pseudoaneurisma) e tipo IV (roptura).

Recomendações para a lesão traumática da aorta		
	Classe <sup>a</sup>	Nível <sup>b</sup>
No caso de suspeita de lesão traumática da aorta, recomenda-se a TC.	I	C
Se a TC não estiver disponível, deve ser considerado o ETE.	IIa	C
No caso de LTA com anatomia adequada e indicação para intervenção, a REVAT deve ser preferida à cirurgia.	IIa	C

ETE = ecocardiografia transesofágica; LTA = lesão traumática da aorta ; REVAT = reparação endovascular da aorta torácica; TC = tomografia computadorizada.

<sup>a</sup> Classe de recomendação - <sup>b</sup> Nível de evidência.

## 5.8 Dissecção iatrogénica da aorta

A DA iatrogénica pode ocorrer no contexto de procedimentos coronários por cateter, da cirurgia cardíaca, como complicação de intervenções endovasculares, do balão de contrapulsção intra-aórtico e, mais recentemente, durante a implantação transcater da válvula aórtica. Geralmente, o diagnóstico de DA iatrogénica é linear durante a angiografia, caracterizado-se pela estagnação do meio de contraste ao nível da raiz da aorta ou da aorta ascendente. Se necessário, a extensão do processo pode ser posteriormente investigada através de ETE ou de TC.

## 6. Aneurismas aórticos

O aneurisma é a segunda doença mais frequente da aorta após a aterosclerose. Nestas recomendações, o tratamento dos aneurismas aórticos foca-se principalmente na lesão, dividindo-se em aneurisma da aorta torácica (AAT) e aneurisma da aorta abdominal (AAA).

Recomendações nos doentes com aneurisma aórtico		
	Classe <sup>a</sup>	Nível <sup>b</sup>
Quando é identificado um aneurisma aórtico em qualquer localização, recomenda-se a avaliação de toda a aorta e da válvula aórtica no diagnóstico e durante o seguimento.	I	C
No caso de aneurisma da aorta abdominal, deve ser considerada a ultrassonografia duplex para rastreio de doença arterial periférica e de aneurismas periféricos.	IIa	C
Os doentes com aneurisma aórtico têm um risco acrescido de doença cardiovascular, devendo ser considerados os princípios gerais de prevenção cardiovascular.	IIa	C

<sup>a</sup> Classe de recomendação - <sup>b</sup> Nível de evidência.

### 6.1 Aneurismas da aorta torácica

Os aneurismas da aorta torácica (AAT) afectam diferentes locais da aorta, principalmente na porção ascendente. A etiologia mais frequente é a degenerativa. Os doentes com AAT são, na maioria dos casos, assintomáticos, sendo detectados através de imagiologia torácica por rastreio ou outras razões. A utilidade de testes de rastreio para doentes em risco é reconhecida na síndrome de Marfan. Pode também ser considerada nos familiares em primeiro grau dos doentes com válvula aórtica bicúspide (VAB). O AAT é revelado menos frequentemente através de sinais clínicos (dor torácica, sopro valvular aórtico, compressão) ou durante uma complicação. O tamanho do aneurisma da aorta é um factor chave para decisão. O risco de dissecção ou de rotura aumenta abruptamente quando o diâmetro aórtico excede 60 mm para a aorta ascendente e 70 mm para a aorta descendente. A presença de outros factores de risco pode contribuir para a decisão de intervenção mais precoce.

<b>Recomendações para a intervenção no aneurisma da aórtica torácica</b>		
	<b>Classe<sup>a</sup></b>	<b>Nível<sup>b</sup></b>
<b>Intervenções na aorta ascendente</b>		
É indicada a cirurgia em doentes com aneurisma da raiz da aorta, com um diâmetro aórtico máximo <sup>c</sup> $\geq 50$ mm e síndrome de Marfan.	<b>I</b>	<b>C</b>
Deve ser considerada a cirurgia em doentes com aneurisma da raiz da aorta e com diâmetro máximo da aorta ascendente: $\geq 45$ mm em doentes com síndrome de Marfan e factores de risco <sup>d</sup> . $\geq 50$ mm em doentes com válvula bicúspide e factores de risco <sup>e,f</sup> . $\geq 55$ mm nos outros doentes sem elastopatia <sup>g,h</sup> .	<b>IIa</b>	<b>C</b>
Podem ser considerados limiares mais baixos para a intervenção de acordo com a superfície corporal em doentes de pequena estatura ou no caso de progressão rápida, regurgitação valvular aórtica, gravidez planeada e a preferência do doente.	<b>IIb</b>	<b>C</b>
<b>Intervenções nos aneurismas da aorta</b>		
Deve ser considerada a cirurgia em doentes que têm aneurisma isolado da aorta com diâmetro máximo $\geq 55$ mm.	<b>IIa</b>	<b>C</b>
Pode ser considerada a reparação da aorta em doentes com aneurisma da aorta que já têm indicação para cirurgia de aneurisma adjacente localizado na aorta ascendente ou descendente.	<b>IIb</b>	<b>C</b>
<b>Intervenções nos aneurismas da aorta descendente</b>		
Deve ser considerada a REVAT em vez da cirurgia quando a anatomia é adequada.	<b>IIa</b>	<b>C</b>
Deve ser considerada a REVAT em doentes com aneurisma da aorta descendente com um diâmetro máximo $\geq 55$ mm.	<b>IIa</b>	<b>C</b>
Quando a REVAT não é tecnicamente possível, deve ser considerada a cirurgia em doentes que têm aneurisma da aorta descendente com um diâmetro máximo $\geq 60$ mm.	<b>IIa</b>	<b>C</b>
Quando a intervenção é indicada, no caso da síndrome de Marfan ou de outras elastopatias, deve ser indicada a cirurgia em detrimento da REVAT.	<b>IIa</b>	<b>C</b>

<sup>a</sup> Classe de recomendação - <sup>b</sup> Nível de evidência.

<sup>c</sup> A decisão deve ter também em consideração a forma das diferentes zonas da aorta. Limiares inferiores podem ser utilizados para cirurgia combinada da aorta ascendente em doentes com indicação para cirurgia da válvula aórtica.

<sup>d</sup> Antecedentes familiares de dissecção aórtica e/ou aumento da dimensão da aorta  $> 3$  mm/ano (em medições repetidas utilizando a mesma técnica de imagem, ao mesmo nível da aorta comparando lado a lado e confirmadas por outra técnica), regurgitação aórtica ou mitral grave, desejo de gravidez.

<sup>e</sup> Coarctação da aorta, hipertensão sistémica, antecedentes familiares de dissecção, ou aumento do diâmetro aórtico  $> 3$  mm/ano (em medições repetidas utilizando a mesma técnica de imagem, ao mesmo nível da aorta comparando lado a lado e confirmadas por outra técnica).

<sup>f</sup> Dependente de comorbilidades nos idosos.

<sup>g</sup> Consultar o texto no Capítulo 8.

<sup>h</sup> Nos doentes com síndrome de Loays-Dietz (SLD) ou síndrome de Ehlers-Danlos (SED) vascular, devem ser considerados limiares mais baixos, possivelmente ainda mais baixos do que na síndrome de Marfan. Não existem dados que suportem um número para decisão, e uma abordagem sensata caso a caso é a única opção.

## 6.2 Aneurisma da aorta abdominal

O aneurisma da aorta abdominal (AAA), quase exclusivamente de localização infrarrenal, é geralmente definido por um diâmetro  $\geq 30$  mm. A etiologia principal é degenerativa. A idade, o género masculino, o tabagismo, a hipertensão e a presença de doença aterosclerótica, estão todos associados à presença de AAA. A história familiar de AAA é um poderoso preditor de AAA prevalente: o risco de AAA aumenta exponencialmente com o número de irmãos afectados. Antes da sua apresentação cataclísmica aquando da rotura, o AAA é, na maior parte das vezes, silencioso. A forma de detecção mais frequente é acidental. A avaliação pré-operatória dos AAA inclui a medição do diâmetro perpendicular máximo e a sua relação com as artérias renais (Figura 15). A doença coronária é a causa principal da mortalidade precoce após a cirurgia do AAA. A reparação por cirurgia aberta do AAA está associada a um elevado risco ( $> 5\%$ ) de complicações cardiovasculares peri-operatórias. Os procedimentos endovasculares de reparação do AAA apresentam um risco mais baixo (1 – 5%) quando comparados com a cirurgia aberta. A necessidade de estratificação de risco pré-operatória antes da reparação do AAA depende do risco do procedimento (i.e reparação cirúrgica aberta *versus* endovascular) e de factores de risco clínicos específicos do doente. Uma descrição mais detalhada dos algoritmos de estratificação de risco foi recentemente actualizada nas recomendações da ESC.

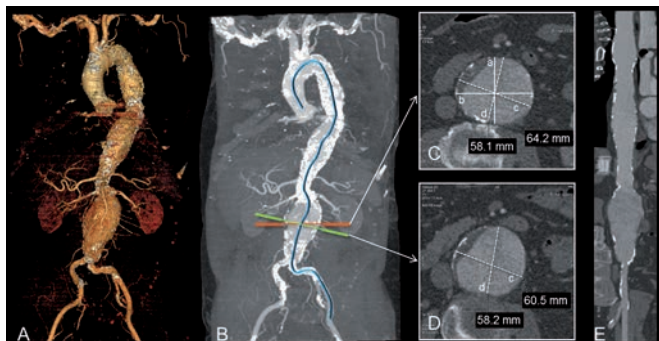
Recomendações para o rastreio do aneurisma da aorta abdominal		
	Classe <sup>a</sup>	Nível <sup>b</sup>
Rastreio do AAA na população para com ultrassonografia:		
Recomenda-se em todos os homens com $> 65$ anos.	I	A
Pode ser considerada em mulheres $> 65$ anos com antecedentes de tabagismo.	IIb	C
Não se recomenda em mulheres não fumadoras sem história familiar.	III	C
Deve ser considerado o rastreio com ultrassonografia, orientado para AAA, nos familiares de primeiro grau de um doente com AAA.	IIa	B
Rastreio oportunístico de AAA durante a ETT:		
Deve ser considerado em todos os homens $> 65$ anos.	IIa	B
Pode ser considerado em todas as mulheres $> 65$ anos fumadoras ou com antecedentes de tabagismo.	IIb	C

AAA = aneurisma da aorta abdominal; ETT = ecocardiografia transtorácica.

<sup>a</sup> Classe de recomendação.

<sup>b</sup> Nível de evidência.

**Figura 15** Avaliação por TC do aneurisma da aorta



(A) Reconstrução por volumes em 3D, permitindo a avaliação qualitativa das dimensões do aneurisma e da relação com os ramos laterais. Visualiza angulações e tortuosidades e é útil no planeamento de procedimentos da intervenção.

(B) São recomendadas estações de trabalho 3D modernas, com software específico para análise vascular, que permitem a elaboração de uma linha central ao longo dos vasos tortuosos ou angulados.

(C) Secção transversal axial com diversos métodos aceites para a medição do diâmetro do aneurisma: (a) diâmetro ântero-posterior; (b) diâmetro transverso; (c) diâmetro máximo de eixo curto (eixo *major*); e (d) diâmetro mínimo de eixo curto (eixo *mínimo*).

No entanto, a medição do diâmetro máximo do aneurisma deve ser realizada em corte perpendicular à linha central do vaso (D) em vez de no corte axial (especialmente nos aneurismas tortuosos) para evitar a sobre-estimativa do diâmetro máximo, conforme representado em (C). Neste exemplo, o diâmetro máximo da secção axial (c em C) é 64,2 mm enquanto o diâmetro máximo verdadeiro é 60,5 mm (c em D). Em aneurismas parcialmente trombosados, é importante medir até ao contorno externo do aneurisma (C e D).

(E) Reformações multiplanares directas são geradas automaticamente a partir da detecção da linha central e podem permitir medições automáticas do diâmetro em qualquer local.

### Recomendações sobre o tratamento de doentes assintomáticos com aorta dilatada ou aneurisma da aorta abdominal (AAA)

	Classe <sup>a</sup>	Nível <sup>b</sup>
Em doentes com diâmetro da aorta abdominal entre 25 – 29 mm, deve ser considerada nova ecografia 4 anos mais tarde.	<b>Ila</b>	<b>B</b>
Em doentes com AAA com um diâmetro máximo < 55mm e crescimento lento (< 10mm/ano) <sup>c</sup> , a vigilância é segura e está recomendada.	<b>I</b>	<b>A</b>
Em doentes com AAAs pequenos (30 – 55 mm), devem ser considerados os intervalos de tempo seguintes para a repetição de exames de imagem: Cada 3 anos no caso de AAA com diâmetro entre 30 – 39 mm. Cada 2 anos no caso de AAA com diâmetro entre 40 – 44 mm. Todos os anos no caso de AAA com diâmetro > 45 mm <sup>d</sup> .	<b>Ila</b>	<b>B</b>

## Recomendações sobre o tratamento de doentes assintomáticos com aorta dilatada ou aneurisma da aorta abdominal (AAA) (cont.)

	Classe <sup>a</sup>	Nível <sup>b</sup>
Recomenda-se a cessação tabágica para diminuir o crescimento do AAA.	I	B
Para reduzir complicações aórticas em doentes com AAAs pequenos, pode ser considerada a terapêutica com estatinas e IECAs..	IIb	B
A reparação do AAA está indicada se: O diâmetro do AAA exceder 55mm <sup>e</sup> . O crescimento do aneurisma exceder 10 mm/ano.	I	B
Se um aneurisma extenso for anatomicamente adequado para REVA, tanto a reparação aórtica aberta como a endovascular podem ser recomendadas em doentes com risco cirúrgico aceitável.	I	A
Se um aneurisma extenso for anatomicamente inadequado para REVA, recomenda-se a reparação aórtica aberta.	I	C
Em doentes com AAA assintomático que não reúnem as condições para reparação aberta, pode ser considerada a REVA em associação com a melhor terapêutica médica <sup>f</sup> .	IIb	B

AAA = aneurisma da aorta abdominal; IECA = inibidor da enzima de conversão da angiotensina; REVA = reparação endovascular aórtica.

<sup>a</sup> Classe de recomendação.

<sup>b</sup> Nível de evidência.

<sup>c</sup> Com risco < 1% de rotura entre duas avaliações imagiológicas de AAA.

<sup>d</sup> Este intervalo pode ser encurtado nas mulheres ou em caso de crescimento rápido entre avaliações anteriores.

<sup>e</sup> A decisão individual da correcção cirúrgica do aneurisma deve ser também influenciada pelo género do doente. Para uma dada dimensão, o AAA nas mulheres tem até quatro vezes maior probabilidade de rotura sob vigilância, pelo que a reparação da aorta pode ser discutida com um limiar inferior de provavelmente 50 mm. A esperança de vida do doente deve também ser considerada antes da decisão da intervenção.

<sup>f</sup> Uma vez que se consegue melhorar apenas a mortalidade directamente relacionada com o aneurisma mas não a mortalidade de todas as causas, deve ser tida em consideração a escolha informada do doente.

## Recomendações sobre o tratamento de doentes com aneurisma sintomático da aorta abdominal

	Classe <sup>a</sup>	Nível <sup>b</sup>
Nos doentes com suspeita de rotura de AAA, recomenda-se ecografia abdominal ou TC imediatas.	I	C
No caso de AAA com rotura, está indicada a reparação emergente.	I	C
No caso de AAA sintomático mas sem rotura, está indicada a reparação urgente.	I	C
No caso de AAA sintomático e anatomicamente adequado para REVA, recomenda-se a reparação aórtica aberta ou endovascular <sup>c</sup> .	I	A

AAA = aneurisma da aorta abdominal; REVA = reparação endovascular aórtica; TC = tomografia computadorizada.

<sup>a</sup> Classe de recomendação - <sup>b</sup> Nível de evidência.

<sup>c</sup> Dependente da experiência da equipa de intervenção e do nível de risco do doente.



## 7. Doenças genéticas que afectam a aorta

Estão divididas em formas síndromicas e não síndromicas, ambas essencialmente com transmissão autossómica dominante. Na última década foram descobertos novos defeitos genéticos em ambas as categorias, levando à constituição de grupos moleculares homogéneos de aneurismas e dissecação da aorta torácica (ADAT). Vários estudos clínicos e imagiológicos encontraram facilmente envolvimento extenso da vasculatura arterial, para além da aorta torácica. Observa-se grande variabilidade clínica nas famílias portadoras de uma mutação genética idêntica, existindo penetração incompleta (salta uma geração). Ambas as categorias e as entidades cromossómicas ou moleculares dos ADAT herdados e não herdados apresentam necrose cística medial, excluindo a utilização da patologia para fazer um diagnóstico preciso.

### 7.1 Aneurismas síndromicos da aorta torácica, cromossómicos e herdados e dissecação

#### 7.1.1 Síndrome de Turner

A síndrome de Turner (ST) é essencialmente causada por monossomia parcial ou completa do cromossoma X. As mulheres afectadas são de estatura baixa, apresentam diversos defeitos congénitos cardíacos, alterações aórticas e alterações metabólicas e hormonais que conduzem à obesidade, à tolerância diminuída à glicose, à hiperlipidemia e à insuficiência ovárica. A hipertensão e o atraso braqueofemoral são devidos à coarctação da aorta, encontrada em 12% dos casos. A válvula aórtica bicúspide (VAB) é encontrada em 30% dos doentes. Alterações da anatomia cardiovascular são encontradas em 75% dos casos. A abordagem das mulheres adultas com ST associa a imagiologia (ETT e RMN torácica) à avaliação do risco cardiovascular. O seguimento depende das categorias de risco (ausência ou número de factores de risco vascular) com ETT cada 3-5 anos para doentes de baixo risco, RMN cada 3-5 anos para doentes de risco moderado e indicação para referenciação a Cardiologia com RMN torácica cada 1-2 anos para doentes de alto risco.

#### 7.1.2 Síndrome de Marfan

A síndrome de Marfan é a alteração hereditária do tecido conjuntivo mais frequente. Transmitida como uma doença autossómica dominante, a síndrome de Marfan está essencialmente associada a mutações no gene *FBN1* que codifica a fibrilina-1. Já foi abordada e podem ser encontradas orientações nas Recomendações da ESC para o tratamento de cardiopatias congénitas nos adultos.

### 7.1.3 Síndrome de Ehlers-Danlos tipo IV ou tipo vascular

A síndrome de Ehlers-Danlos tipo IV (SED IV) é uma alteração do tecido conjuntivo rara, autossômica dominante, causada por mutações no gene COL3A1 que codifica o procolagénio tipo III. Afeta toda a vasculatura e o coração. Estão descritos aneurismas fusiformes e as complicações vasculares têm tendência a afectar as artérias grandes e médias. Esta situação envolve frequentemente a aorta torácica e abdominal. A imagiologia não invasiva é a abordagem preferencial para avaliar as alterações vasculares. A cirurgia está limitada a complicações potencialmente fatais devido à fragilidade dos tecidos, à tendência para hemorragia e dificuldade na cicatrização das feridas. No caso de AAT, não há dados disponíveis para determinar um valor de diâmetro para a intervenção. A decisão deve ser baseada em discussões multidisciplinares sobre cada caso.

### 7.1.4 Síndrome de Loews-Dietz

Descrita por primeira vez em 2005, a síndrome de Loews-Dietz (SLD) é uma síndrome de aneurisma aórtico autossômica dominante, que combina a tríade da tortuosidade arterial e aneurismas através da árvore arterial, o hipertelorismo e a úvula bífida, bem como características partilhadas com a síndrome de Marfan. Um limiar de diâmetro definido para a intervenção no caso de AAT não pode ainda ser proposto e requer investigações adicionais.

### 7.1.5 Síndrome da tortuosidade arterial

Caracterizada por tortuosidade arterial, alongamento, estenose e aneurisma das artérias de grande e média dimensão, a síndrome de tortuosidade arterial (STA) é uma doença muito rara autossômica recessiva. Podem ser encontradas estenoses focais das artérias pulmonares e da aorta. A abordagem inclui a imagiologia vascular de base a todo o corpo e o seguimento deve ser individualizado com base na taxa de progressão dos diâmetros vasculares e na história familiar.

### 7.1.6 Síndrome aneurisma-osteoartrite

A síndrome de aneurisma-osteoartrite (SAO) é uma nova síndrome de dissecção da aorta torácica ascendente (ADAT) sindrómica autossômica dominante, representando cerca de 2% da ADAT familiar e combina o início precoce de alterações articulares com aneurismas e dissecção da aorta. Está associada a mutações do gene *SMAD3* que codifica um efector intracelular da sinalização TGF-beta. O diagnóstico é baseado nas características clínicas e na identificação da mutação do gene *SMAD3*. Presentemente não existe consenso sobre o tratamento. Os beta-bloqueantes podem ser benéficos na SAO uma vez que apresentam alterações aórticas idênticas às observadas nas síndromes de Marfan e de Loews-Dietz para as quais este tratamento é eficaz.

### 7.1.7 Aneurismas e dissecação da aorta torácica familiares, não síndromicos

A maioria dos doentes com ADAT não tem uma síndrome genética conhecida. Nestes doentes, a agregação familiar com um familiar em primeiro grau afectado é encontrada em até 19% dos casos. Estas formas não síndromicas de ADAT (ADATns) podem estar associadas à VAB e/ou ao canal arterial persistente e tipicamente apresentam necrose cística da média no exame anátomo patológico. A ADAT não síndromica apresenta uma transmissão autossómica dominante com grande variabilidade clínica (sobretudo nas mulheres) e penetração reduzida.

### 7.1.8 Genética e hereditariedade do aneurisma da aorta abdominal

De um modo geral o desenvolvimento de AAA está raramente relacionado com uma mutação de um único gene. Múltiplos factores genéticos estão implicados. Se um AAA surge num indivíduo jovem sem factores de risco explícitos e sem familiares afectados, deve ser feito o rastreio da extensão da doença, especialmente na aorta torácica.

Recomendações para os testes genéticos nas doenças aórticas		
	Classe <sup>a</sup>	Nível <sup>b</sup>
Recomenda-se a investigação dos familiares em primeiro grau (irmãos e progenitores) de um indivíduo com ADAT para identificar uma forma familiar na qual todos os familiares têm uma probabilidade de 50% de ter mutação/doença.	I	C
Caso haja elevada suspeita de forma familiar de ADAT, recomenda-se a referência do doente para um geneticista para investigação familiar e testes moleculares.	I	C
A variabilidade da idade de aparecimento da doença obriga a rastreio de 5 em 5 anos dos familiares "saudáveis" em risco até o diagnóstico (clínico ou molecular) ser estabelecido ou excluído.	I	C
Nos ADAT familiares não síndromicos, deve ser considerado o rastreio de aneurisma não só na aorta torácica mas também ao longo de toda a árvore arterial (incluindo as artérias cerebrais).	Ila	C

ADAT = aneurismas e dissecação da aorta torácica.

<sup>a</sup> Classe de recomendação - <sup>b</sup> Nível de evidência.

### 7.2 Doenças aórticas associadas à válvula aórtica bicúspide

Os problemas valvulares associados à válvula aórtica bicúspide (BAV) são abordados nas Recomendações de 2012 da ESC para o tratamento da doença valvular. A dilatação da aorta (diâmetro da aorta > 40 mm independentemente da área de superfície corporal ou de > 27,5 mm/m<sup>2</sup> em pessoas de baixa estatura) está frequentemente associada a VAB. Nos doentes com VAB do tipo cúspide coronária esquerda- cúspide coronária direita (CCE-CCD), é comum a dilatação da aorta ascendente, podendo também ser observada dilatação da

raiz da aorta. Na VAB do tipo cúspide coronária direita-cúspide não coronária (CCD-CNC), a raiz da aorta é afectada raramente, apenas se encontra dilatação da aorta ascendente. A dilatação da aorta é máxima na aorta tubular. A crossa é raramente afectada. Apenas o tipo CCE-CCD se associa à coarctação da aorta. Para além da dilatação da aorta e da formação do aneurisma, a VAB é um factor de risco para dissecação e rotura. Pode ser considerado o rastreio de familiares em primeiro grau. A indicação para cirurgia da dilatação da aorta na VAB é semelhante à indicação para outras causas de dilatação da aorta, excepto no caso da síndrome de Marfan. O risco de dissecação e de rotura aumenta significativamente acima dos 60 mm do diâmetro aórtico.

<b>Recomendações para a abordagem da dilatação da raiz da aorta em doentes com válvula aórtica bicúspide</b>		
	<b>Classe<sup>a</sup></b>	<b>Nível<sup>b</sup></b>
Os doentes com VAB conhecida devem ser submetidos a ETT para avaliar os diâmetros da raiz da aorta e da aorta ascendente.	<b>I</b>	<b>C</b>
A RMN ou a TC estão indicados em doentes com VAB quando a morfologia da raiz da aorta e da aorta ascendente não pode ser avaliada com rigor pela ETT.	<b>I</b>	<b>C</b>
A medição seriada da raiz da aorta e da aorta ascendente está indicada em todos os doentes com VAB, com um intervalo dependente do tamanho da aorta, do aumento do tamanho e da história familiar.	<b>I</b>	<b>C</b>
Caso se verifique por medição ecocardiográfica que o diâmetro da raiz da aorta ou da aorta ascendente > 45 mm ou que haja um aumento > 3mm/ano, está indicada a avaliação anual do diâmetro da aorta.	<b>I</b>	<b>C</b>
Caso se verifique por ecocardiografia que o diâmetro da aorta > 50 mm ou que haja um aumento > 3 mm/ano, está indicada a confirmação da medição utilizando outra modalidade de imagem (TC ou RMN).	<b>I</b>	<b>C</b>
No caso de VAB, a cirurgia da aorta ascendente:		
está indicada se o diâmetro da raiz da aorta ou da aorta ascendente > 55 mm.	<b>I</b>	<b>C</b>
está indicada se o diâmetro da raiz da aorta ou da aorta ascendente > 50 mm na presença de outros factores de risco <sup>c</sup> .	<b>I</b>	<b>C</b>
está indicada se o diâmetro da raiz da aorta ou da aorta ascendente > 45 mm quando é programada a cirurgia de substituição da válvula aórtica.	<b>I</b>	<b>C</b>
Podem ser considerados $\beta$ -bloqueantes em doentes com VAB e dilatação da raiz da aorta > 40 mm.	<b>IIb</b>	<b>C</b>

### Recomendações para o tratamento da dilatação da raiz da aorta em doentes com válvula aórtica bicúspide (cont.)

	Classe <sup>a</sup>	Nível <sup>b</sup>
Em virtude de ocorrência familiar, deve ser considerado o rastreio de familiares em primeiro grau.	<b>IIa</b>	<b>C</b>
Em doentes com qualquer tipo de elastopatia ou VAB com dilatação da aorta (> 40 mm), não está indicado e deve ser desencorajado o exercício isométrico com carga estática elevada (i.e. halterofilismo).	<b>III</b>	<b>C</b>

ETT = ecocardiografia transtorácica; RMN = ressonância magnética nuclear; TC = tomografia computadorizada; VAB = válvula aórtica bicúspide.

<sup>a</sup> Classe de recomendação - <sup>b</sup> Nível de evidência.

<sup>c</sup> Coarctação da aorta, hipertensão sistémica, antecedentes familiares de dissecção, ou aumento do diâmetro aórtico > 3 mm/ano (em medições repetidas utilizando a mesma técnica imagiológica, medida no mesmo nível aórtico com comparação lado-a-lado e confirmada por outra técnica).

### 7.3 Coarctação da aorta

Este tópico é discutido extensivamente nas Recomendações de 2010 da ESC sobre o tratamento das cardiopatias congénitas nos adultos. A coarctação da aorta está tipicamente localizada na área de inserção do canal arterial, e ocorre de modo ectópico (aorta ascendente, descendente ou abdominal) em casos raros.

### Recomendações para intervenções na coarctação da aorta

	Classe <sup>a</sup>	Nível <sup>b</sup>
Em todos os doentes com uma diferença de pressão arterial não invasiva > 20 mmHg entre os membros superiores e inferiores, independente dos sintomas mas com hipertensão nos membros superiores (> 140/90 mmHg nos adultos), com resposta anormal da pressão arterial durante o exercício, ou com hipertrofia ventricular esquerda significativa, está indicada uma intervenção.	<b>I</b>	<b>C</b>
Independentemente do gradiente de pressão, devem ser considerados para intervenção os doentes hipertensos com estreitamento aórtico > 50% relativamente ao diâmetro da aorta ao nível do diafragma (na RMN, TC ou angiografia invasiva).	<b>IIa</b>	<b>C</b>
Independentemente do gradiente de pressão e da presença de hipertensão, podem ser considerados para intervenção os doentes com estreitamento aórtico > 50% relativamente ao diâmetro da aorta ao nível do diafragma (na RMN, TC ou angiografia invasiva).	<b>IIb</b>	<b>C</b>

RMN = ressonância magnética nuclear; TC = tomografia computadorizada.

<sup>a</sup> Classe de recomendação.

<sup>b</sup> Nível de evidência.

## 8. Lesões ateroscleróticas da aorta

### 8.1 Doença aórtica tromboembólica

Os factores de risco são semelhantes aos da aterosclerose noutros leitos vasculares, incluindo a idade, género, tabagismo, hipertensão, diabetes *mellitus*, hipercolesterolemia, estilo de vida sedentário e inflamação. O tromboembolismo é geralmente grande e normalmente oclue as artérias médias a grandes, causando acidentes vasculares cerebrais, acidentes isquémicos transitórios, enfartes renais e tromboembolismo periférico. As embolias de cristais de colesterol tendem a ocluir as pequenas artérias e as arteríolas, podem causar a síndrome do dedo azul, insuficiência renal de novo ou agravada, e isquemia mesentérica. Os eventos embólicos podem também ser induzidos por cateterismo cardíaco, balão intra-aórtico de contrapulsção e cirurgia cardíaca. O ateroma aórtico pode ser subdividido em aterosclerose aórtica pequena, moderada e grave, ou mesmo de modo semiquantitativo em quatro graus (Tabela 10).

Tabela 10 Escala de classificação semiquantitativa da gravidade da aterosclerose aórtica	
Grau	
Grau I	Aorta normal
Grau II	Espessura íntima aumentada sem irregularidades luminais
Grau III	Ateromas protuberantes simples ou múltiplos
Grau IV	Ateroma com estrutura móvel ou ulcerada (complicada)

A ETT oferece uma boa imagem da raiz da aorta e da aorta ascendente proximal. A ETE é um método seguro e reprodutível de avaliar os ateromas aórticos. A ETE 3D, multiplanar, em tempo real pode oferecer vantagens adicionais. A ultrassonografia epiaórtica (2D ou 3D) pode oferecer dados importantes no contexto intra-operatório. A TC oferece imagens excelentes dos ateromas aórticos e fornece dados úteis sobre a anatomia e calcificações. A RMN pode fornecer detalhes sobre a composição das placas.

Recomendações sobre o tratamento da placa aórtica		
	Classe <sup>a</sup>	Nível <sup>b</sup>
Na presença de aterosclerose aórtica, estão indicadas medidas preventivas gerais para controlar os factores de risco.	I	C
No caso de placa aórtica detectada durante a marcha diagnóstica após o acidente vascular cerebral ou embolia periférica, deve ser considerada a anti-coagulação ou a terapêutica antiplaquetária. A escolha entre as duas estratégias depende das comorbilidades e de outras indicações para estes tratamentos.	IIa	C
Não é recomendada a cirurgia profilática para remover as placas aórticas de alto risco.	III	C

<sup>a</sup> Classe de recomendação.

<sup>b</sup> Nível de evidência.

## 8.2 Trombose aórtica móvel

Desde a utilização regular da ETE em doentes com êmbolos cerebrais ou periféricos, têm sido descritos trombos móveis na aorta dos doentes jovens sem aterosclerose difusa, a maioria localizados na crista da aorta. Foram propostas, a terapêutica médica (heparinização), a implantação endovascular de *stent*, ou a cirurgia não havendo no entanto dados comparativos.

## 8.3 Oclusão aórtica aterosclerótica

A oclusão da aorta abdominal é rara e resulta num risco *major* de amputação de um membro inferior e de morte. A colateralização extensa evita habitualmente a manifestação com fenómenos isquémicos agudos. O tratamento pode ser a revascularização com *bypass* ou a endarterectomia aorto-iliaca. A terapêutica endovascular foi igualmente proposta.

## 8.4 Aorta calcificada

A presença de aterosclerose grave na aorta provoca um aspecto de casca de ovo visualizado no RX do tórax (aorta de porcelana). A calcificação interfere significativamente com a canulação da aorta, com a clampagem transversal da aorta e com a implantação dos enxertos venosos coronários, aumentando significativamente o risco de acidente vascular cerebral e de embolia distal. O *bypass* coronário *off-pump* e a implantação percutânea de válvulas cardíacas aórticas pode ser a solução para doentes que necessitam de revascularização do miocárdio e de substituição valvular aórtica.

## 8.5 Aorta tipo recife de coral

A aorta tipo recife de coral é uma doença estenótica calcificante muito rara da aorta justa renal e suprarenal.

Estas placas marcadamente calcificadas crescem para o lúmen e podem causar estenoses significativas, que podem levar a isquemia do intestino, a insuficiência renal ou a hipertensão devido a isquemia renal.

## 9. Aortite

A aortite é o termo geral utilizado para definir a inflamação da parede da aorta. As principais doenças são apresentadas na *Tabela 11*.

<b>Tabela 11 Doenças inflamatórias associadas à aortite</b>		
<b>Doença</b>	<b>Critérios de diagnóstico</b>	<b>Diagnóstico definitivo</b>
Arterite de células gigantes	<ul style="list-style-type: none"><li>• Idade no início dos sintomas &gt; 50 anos</li><li>• Dor de cabeça localizada de início recente</li><li>• Sensibilidade ou atenuação do pulso nas artérias temporais</li><li>• Elevada velocidade de sedimentação eritrocitária &gt; 50 mm/h</li><li>• Biópsia das artérias mostrando a vasculite necrosante</li></ul>	Presença de três ou mais critérios (sensibilidade > 90% especificidade > 90%)
Arterite de Takayasu	<ul style="list-style-type: none"><li>• Idade no início dos sintomas &lt; 40 anos</li><li>• Claudicação intermitente</li><li>• Pulso braquial diminuído</li><li>• Sopros subclávio ou carotídeo</li><li>• Variação da pressão arterial sistólica &gt; 10 mmHg entre os braços</li><li>• Evidência aortográfica da estenose da aorta ou de ramos aórticos</li></ul>	Presença de três ou mais critérios (sensibilidade > 90,5 %,especificidade > 97,8%)
Doença de Behcet	<ul style="list-style-type: none"><li>• Ulceração oral</li><li>• Ulceração genital recorrente</li><li>• Uveíte ou vasculite retiniana</li><li>• Lesões cutâneas, eritema nodoso, pseudofoliculite ou patergia</li></ul>	Ulceração oral mais dois dos outros três critérios
Espondilite anquilosante	<ul style="list-style-type: none"><li>• Início da dor com &lt; 40 anos</li><li>• Dor dorsal durante &gt; 3 meses</li><li>• Rigidez matinal</li><li>• Início sutil dos sintomas</li><li>• Melhoria com exercício</li></ul>	Presença de quatro dos critérios de diagnóstico

PA = pressão arterial.



## 10. Tumores aórticos

Os tumores malignos primários da aorta são uma classe extremamente rara de sarcomas, apresentando uma vasta heterogeneidade histopatológica. Os sarcomas da íntima são os mais comuns e derivam das células endoteliais (angiossarcoma) ou dos miofibroblastos. Os leiossarcomas e os fibrossarcomas derivam das camadas média ou adventícia da parede aórtica. A apresentação clínica mais característica e frequentemente reportada de um angiossarcoma da íntima da aorta consiste na oclusão embólica das artérias mesentéricas ou periféricas. Baseada em casos divulgados, a terapêutica recomendada envolve a ressecção em bloco da porção da aorta envolvida no tumor com margens cirúrgicas negativas, seguida de interposição de enxerto. No entanto, devido a um diagnóstico tardio, frequentemente numa fase já complicada pela presença de metástases, pela localização da lesão aórtica ou pela presença de comorbilidades, esta intervenção é na maioria dos casos inviável. Outras abordagens podem ser a endarterectomia ou enxerto endovascular do segmento aórtico envolvido. A quimioterapia adjuvante ou paliativa e a radiação foram propostas em casos seleccionados.

## 11. Seguimento das doenças aórticas a longo prazo

Os doentes com doença aórtica requerem geralmente vigilância ao longo da vida, independentemente da estratégia de tratamento inicial (médica, intervencional ou cirúrgica). Esta vigilância consiste na avaliação clínica, reavaliação das terapêuticas médicas e dos objectivos de tratamento do doente, bem como a imagiologia da aorta. Esta secção inclui a fase crónica da dissecção da aorta após a alta hospitalar bem como aspectos específicos do seguimento em doentes que beneficiaram de intervenção aórtica.

### 11.1 Dissecção aórtica crónica

O percurso temporal da dissecção da aorta está dividido nas fases aguda ( $\leq 14$  dias), subaguda (15 – 90 dias) e crónica ( $> 90$  dias). A dissecção crónica da aorta pode ser não complicada, com uma evolução estável da doença, ou complicada pela degeneração progressiva do aneurisma, má perfusão crónica visceral ou dos membros e dor persistente ou recorrente ou mesmo rotura. Os doentes com dissecção aórtica crónica incluem também os previamente operados por dissecção aórtica tipo A com dissecção persistente da aorta descendente. Dois padrões clínicos devem ser distinguidos: os doentes com dissecção aórtica aguda inicial que entram na fase crónica da doença e aqueles em que o diagnóstico inicial foi de dissecção aórtica crónica. Os doentes diagnosticados recentemente com dissecção aórtica crónica são muitas vezes assintomáticos. A lesão é diagnosticada acidentalmente. O diagnóstico tem de ser confirmado por técnica de imagem

transversal, tal como a TC com contraste, a ETE ou a RMN. A cronicidade da dissecção da aorta é sugerida por características imagiológicas: *flap* da íntima espessado, imóvel, presença de trombos no FL ou aneurismas da aorta torácica secundários à dissecção crónica da aorta, muitas vezes desenvolvidos na crosse da aorta distal. Nos doentes sintomáticos, podem estar presentes sinais da rotura (contida) tais como hematoma mediastínico ou derrame pleural.

## 11.2 Seguimento após a intervenção na aórtica torácica

Os doentes submetidos a REVAT ou a reparação cirúrgica da aorta torácica, devem realizar o primeiro seguimento um mês após o tratamento para excluir a presença de complicações precoces. A vigilância deve ser repetida após 6 meses, 12 meses e depois anualmente. Para os doentes que receberam terapêutica médica em primeiro lugar, a vigilância deve ser realizada 6 meses após o diagnóstico inicial. A TC é a modalidade de escolha para o seguimento imagiológico após a REVAT. Para evitar a radiação, a RMN poderá ser cada vez mais utilizada no futuro, mas não é compatível com as próteses de aço inoxidável devido a grandes artefactos. A RMN pode ser realizada com segurança para vigilância das endopróteses de nitinol; no entanto, devido à falta de visualização dos suportes dos *stents* metálicos, deve ser complementada pelo RX do tórax para detectar a desintegração estrutural do esqueleto metálico do *stent*. A ETE – em combinação com o RX do tórax – pode ser utilizada em doentes com disfunção renal grave impossibilitados de se submeterem a TC ou a RMN. Após a cirurgia da aorta, intervalos menos rigorosos de exames imagiológicos podem ser suficientes se um percurso estável tiver sido documentado um percurso estável durante o primeiro ano após a cirurgia.

## 11.3 Seguimento de doentes após intervenção do aneurisma da aorta abdominal

### 11.3.1 Seguimento após a reparação aórtica endovascular

A TC é a primeira escolha para o seguimento imagiológico após a REVA. No entanto, é dispendioso e expõe os doentes a radiação ionizante e a um agente de contraste potencialmente nefrotóxico. A ultrassonografia duplex, com ou sem agentes de contraste, é específica para a detecção de *endoleaks* após a REVA.

### 11.3.2 Seguimento após a cirurgia aberta

A todos os doentes deve ser proporcionado o melhor e mais actualizado protocolo de terapêutica médica. Pode ser considerada uma vigilância pós-operatória da reparação aberta da aorta em intervalos de 5 anos após a reparação aberto do AAA para investigar aneurismas aórticos para-anastomóticos utilizando o

eco Doppler a cores ou a TC. Os doentes com AAA parecem também ter um risco relativamente elevado de hérnia incisional.

<b>Recomendações para o seguimento e tratamento as doenças aórticas crónicas</b>		
	<b>Classe<sup>a</sup></b>	<b>Nível<sup>b</sup></b>
<b>Dissecção aórtica crónica</b>		
Recomenda-se a TC de contraste ou a RMN para confirmar o diagnóstico de dissecção da aorta crónica.	<b>I</b>	<b>C</b>
Está indicada uma vigilância imagiológica rigorosa inicial aos doentes com dissecção crónica da aorta para detectar sinais de complicações assim que possível.	<b>I</b>	<b>C</b>
Nos doentes assintomáticos com dissecção crónica da aorta ascendente, deve ser considerada a cirurgia electiva <sup>c</sup> .	<b>IIa</b>	<b>C</b>
Nos doentes com dissecção crónica da aorta está indicado um controlo rigoroso da pressão arterial <130/80.	<b>I</b>	<b>C</b>
Recomenda-se a reparação cirúrgica ou a REVA para a dissecção aórtica tipo B complicada (diâmetro aórtico > 60 mm, crescimento > 10 mm/ano, má perfusão, dor recorrente)	<b>I</b>	<b>C</b>
<b>Seguimento após a terapêutica endovascular das doenças aórticas</b>		
Após a REVAT ou a REVA, recomenda-se a vigilância após 1 mês, 6 meses, 12 meses e depois anualmente. Podem ser propostos intervalos mais curtos no caso de serem detectadas alterações que requerem uma vigilância mais apertada.	<b>I</b>	<b>C</b>
Recomenda-se a TC como técnica imagiológica de primeira escolha para o seguimento após a REVAT ou a REVA.	<b>I</b>	<b>C</b>
Se não se documentarem nem <i>endoleak</i> nem alargamento do saco do AAA durante o primeiro ano após a REVA, deve ser considerado o eco Doppler a cores, com ou sem agentes de contraste, para vigilância pós-operatória anual, com TC sem contraste de 5 em 5 anos.	<b>IIa</b>	<b>C</b>
Em doentes com AAT < 45 mm, recomendam-se exames imagiológicos anuais; enquanto em doentes com AAT ≥ 45 mm e < 55mm, recomendam-se exames imagiológicos de 6 em 6 meses, a não ser que a estabilidade das lesões seja evidente após exames imagiológicos seriados.	<b>I</b>	<b>C</b>
No caso de seguimento após a REVA (T) em doentes jovens, a RMN deve ser preferida à TC para endopróteses compatíveis com RMN, para reduzir a radiação.	<b>IIa</b>	<b>C</b>
Pode ser considerada vigilância a longo prazo após reparação aberta da aorta abdominal, em intervalos alargados (5 anos) utilizando o eco Doppler a cores ou a TC.	<b>IIb</b>	<b>C</b>

AAA = aneurisma da aorta abdominal; AAT = aneurisma da aorta torácica; REVA = reparação endovascular aórtica; REVAT = reparação endovascular da aorta torácica; RMN = ressonância magnética nuclear; TC = tomografia computadorizada.

<sup>a</sup>Classe de recomendação - <sup>b</sup>Nível de evidência - <sup>c</sup>Dependente das comorbilidades pendentes e risco peri-operatório



**EUROPEAN  
SOCIETY OF  
CARDIOLOGY®**

© 2014 The European Society of Cardiology

Nenhuma parte das presentes Recomendações pode ser traduzida ou reproduzida sob qualquer forma sem a autorização escrita da ESC.

O seu conteúdo consiste na adaptação das Recomendações da ESC/ESA de 2014 para o Diagnóstico e Tratamento das Doenças Aórticas (Eur Heart J 2014 - doi: 10.1093/eurheartj/ehf 281).

Para aceder ao texto integral conforme foi publicado pela *European Society of Cardiology* visite o nosso site:

**[www.escardio.org/guidelines](http://www.escardio.org/guidelines)**

**Copyright © European Society of Cardiology 2014 – Todos os direitos reservados.**

O conteúdo destas Recomendações da *European Society of Cardiology* (ESC) foi publicado unicamente para uso profissional e educativo. Não está autorizado o seu uso comercial. Nenhuma parte das presentes Recomendações da ESC pode ser traduzida ou reproduzida sob qualquer forma sem autorização escrita da ESC. A autorização pode ser obtida mediante apresentação de um pedido por escrito dirigido à ESC, Practice Guidelines Department, 2035, route des Colles – CS 80179 – 06903 Sophia Antipolis Cedex – França. Endereço electrónico: [guidelines@escardio.org](mailto:guidelines@escardio.org)

**Renúncia de responsabilidade:**

As Recomendações da ESC expressam a opinião da ESC e foram elaboradas após cuidadosa consideração do conhecimento científico e médico e das evidências disponíveis à data da sua redacção.

A ESC não é responsável por qualquer contradição, discrepância e/ou ambiguidade entre as Recomendações da ESC e quaisquer outras sugestões oficiais ou recomendações publicadas pelas autoridades relevantes no âmbito da saúde pública, em particular relacionadas com o bom uso dos cuidados de saúde ou de estratégias terapêuticas. Os profissionais de saúde são encorajados a tê-las em consideração no exercício da sua avaliação clínica bem como na determinação e implementação de estratégias médicas preventivas, diagnósticas ou terapêuticas. No entanto, as recomendações da ESC não se devem sobrepor em caso algum à responsabilidade individual dos profissionais de saúde de tomarem as decisões ajustadas e rigorosas com base nas circunstâncias específicas dos doentes de forma individualizada, de mútuo acordo com cada doente e, se adequado e exigido, com o representante ou encarregado do doente. As Recomendações da ESC também não dispensam os profissionais de saúde de terem em consideração de forma cuidada e integral a actualização das recomendações ou sugestões oficiais publicadas pelas autoridades competentes dedicadas à saúde pública de modo a tratar cada caso à face de dados aceites cientificamente ao abrigo das suas respectivas obrigações éticas e profissionais. Cabe igualmente ao profissional de saúde verificar as regras e regulamentos aplicáveis aos medicamentos e dispositivos médicos à data da prescrição do tratamento.

Para mais informações

**[www.escardio.org/guidelines](http://www.escardio.org/guidelines)**



**EUROPEAN  
SOCIETY OF  
CARDIOLOGY®**

EUROPEAN SOCIETY OF CARDIOLOGY  
LES TEMPLIERS - 2035 ROUTE DES COLLES  
CS 80179 BIOT  
06903 SOPHIA ANTIPOLIS CEDEX, FRANCE  
PHONE: +33 (0)4 92 94 76 00  
FAX: +33 (0)4 92 94 76 01  
E-mail: [guidelines@escardio.org](mailto:guidelines@escardio.org)

Para mais informações

[www.escardio.org/guidelines](http://www.escardio.org/guidelines)